

Gros plan sur les implants

Implants mammaires & Augmentation mammaire

Dr De Wan J

Chirurgie esthétique et plastique

Clinique Notre Dame de Grâce Gosselies

Centre Hospitalier Hornu Frameries

Implants mammaires & Augmentation mammaire

1. Indications/ Contre-indications
2. Avantages/ Désavantages
3. Historique & Evolution Implants depuis 1960
4. Evaluation pre-opératoire et choix de l'implant
5. Approche chirurgicale (abord, position implant, technique)
6. Période postopératoire
7. Complications éventuelles péri et postopératoires

« Implants » en chirurgie plastique : esthétique + reconstructrice

1. Implants mammaires :
 - augmentation mammaire esthétique &
 - reconstruction mammaire après mastectomie pour cancer par prothèse d'expansion
2. Implants fessiers ? pectoraux ?
3. Expandeurs pour perte de substance cuir chevelu, brûlés ...
4. « Matériaux injectables » : botox, acide hyaluronique ...

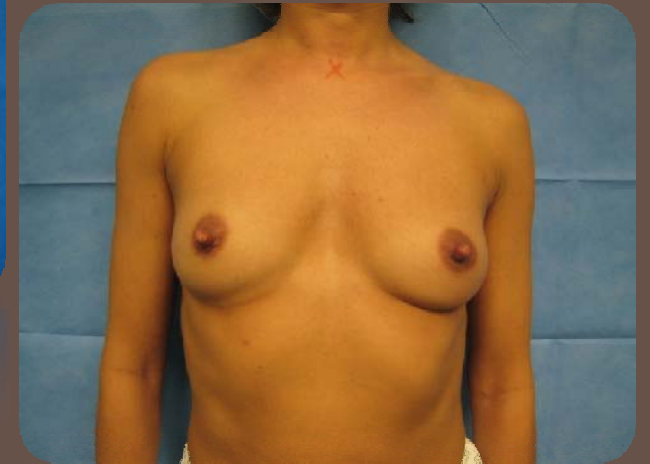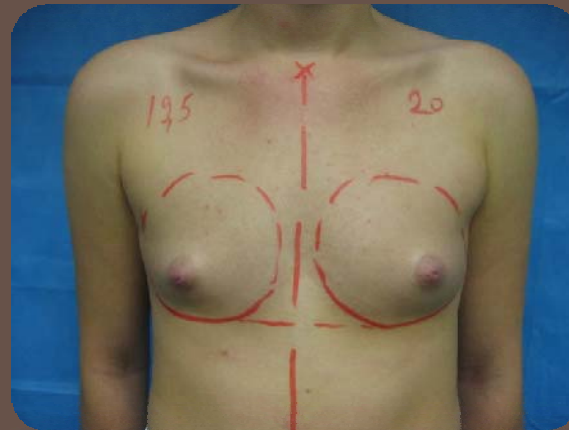
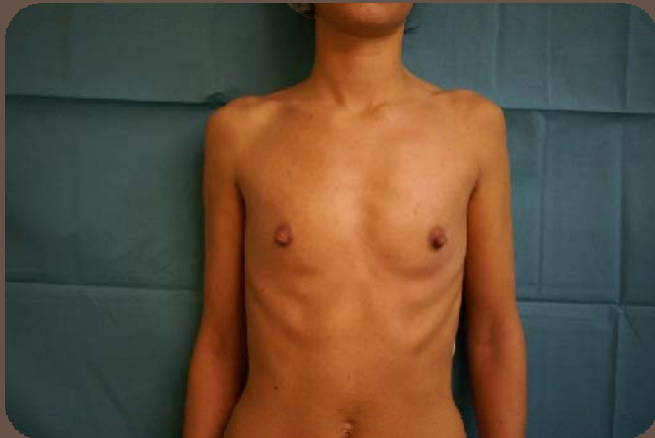Implants mammaires & Augmentation mammaire

Indications : Volume mammaire inadéquat
(atrophie - hypoplasie mammaire)
+/- correction petite ptose précoce !!

- a) Développement (puberté)
- b) Involution
- c) Post-néoplasie

Implants mammaires & Augmentation mammaire

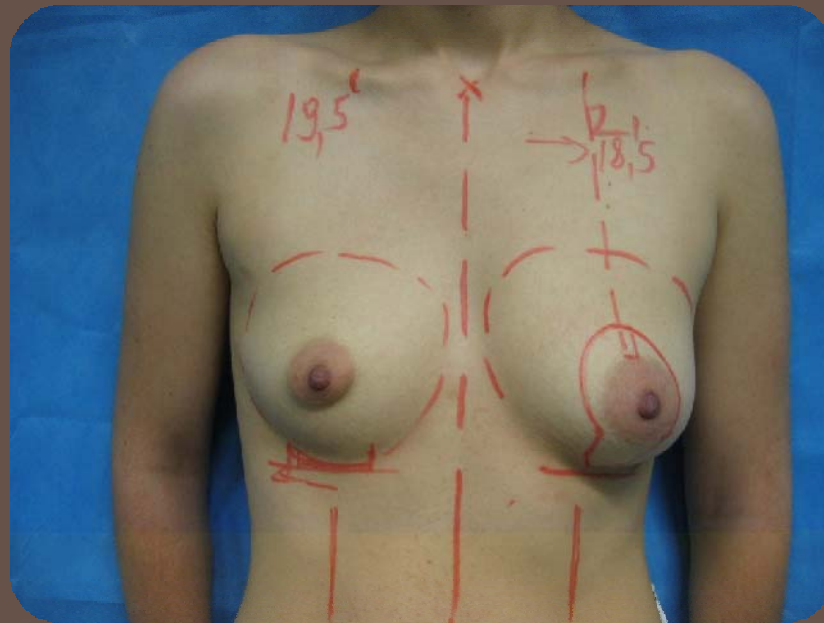
- a) Développement (puberté):
- Hypoplasie - hypomastie laire



Implants mammaires & Augmentation mammaire

a) Développement (puberté):

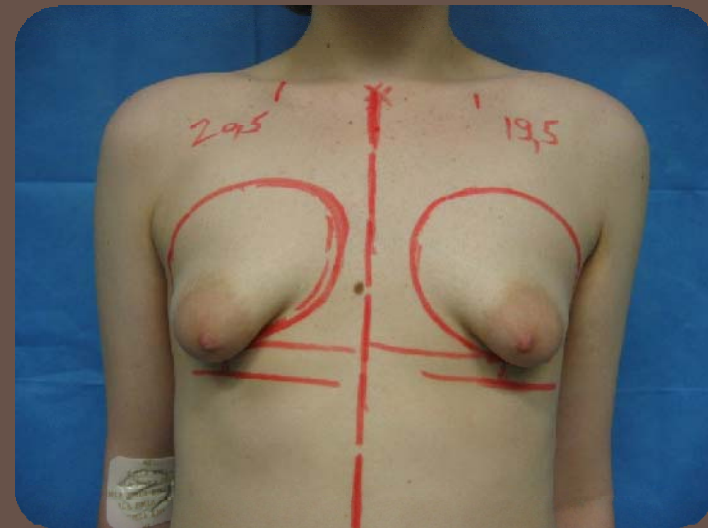
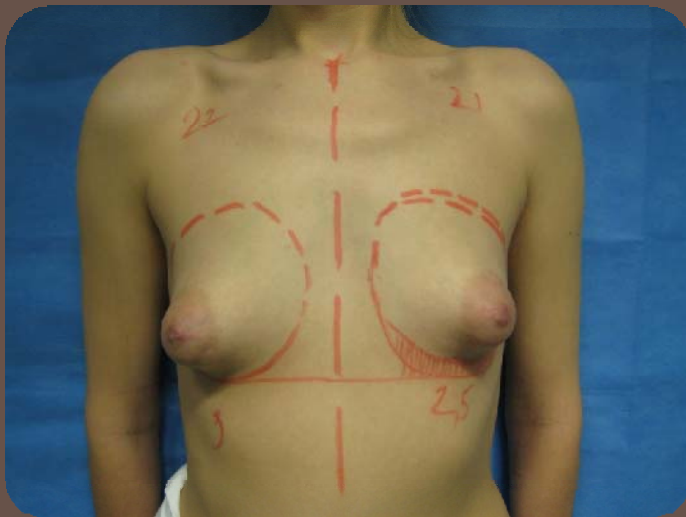
- Asymétrie du volume mammaire



Implants mammaires & Augmentation mammaire

a) Développement (puberté):

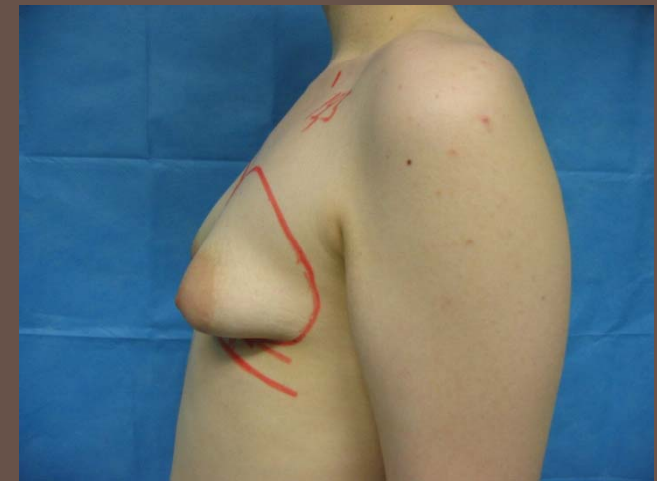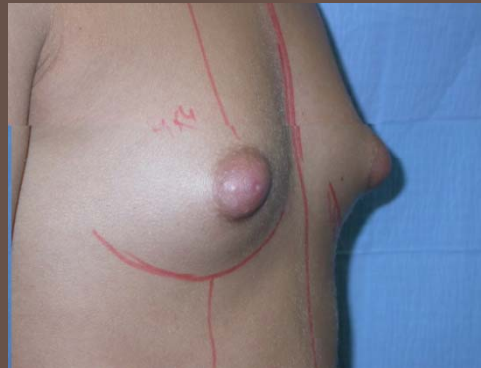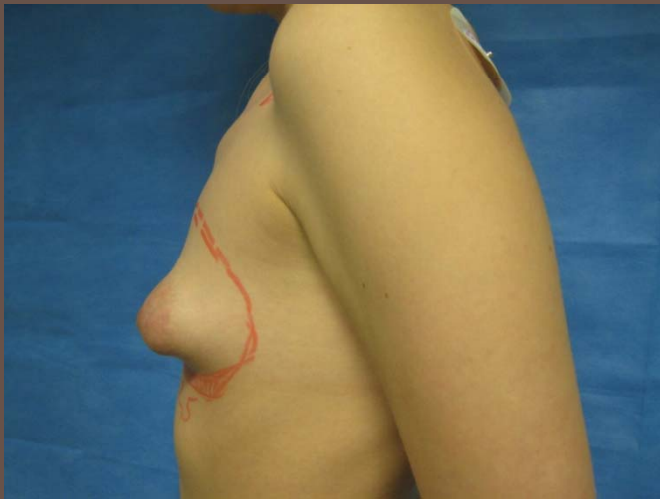- Autres anomalies de développement :
séquelles hypoplasie thoracique: syndrôme de Poland
seins tubéreux ...



Implants mammaires & Augmentation mammaire

a) Développement (puberté):

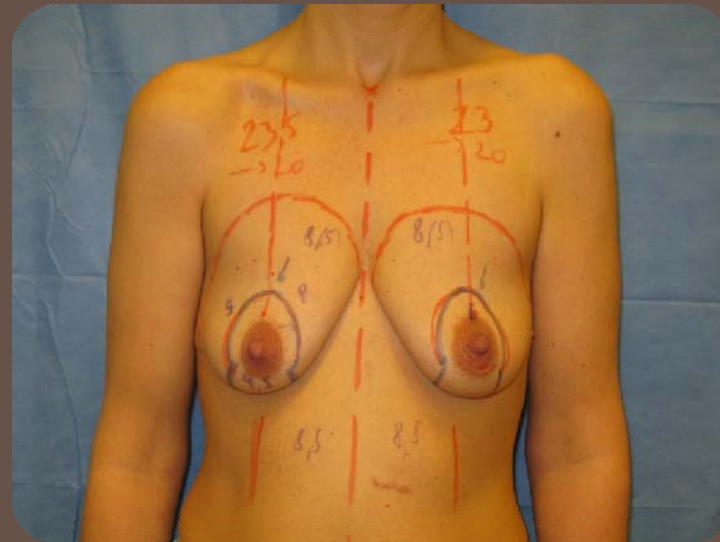
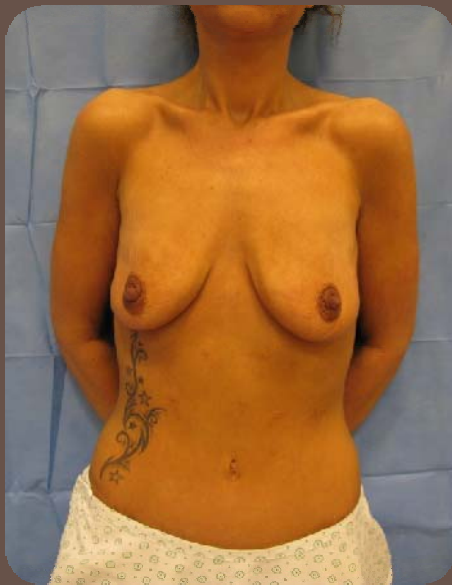- Autres anomalies de développement :
séquelles hypoplasie thoracique: syndrome de Poland
seins tubéreux ...



Implants mammaires & Augmentation mammaire

b) Involution :

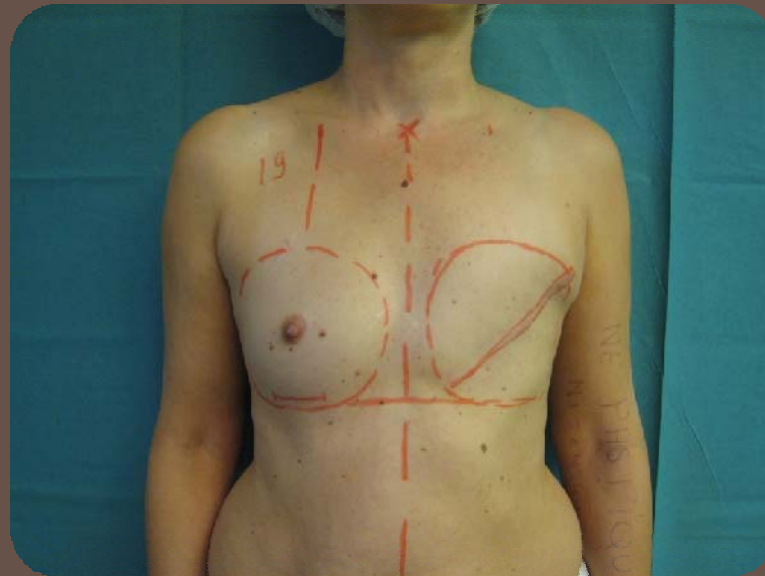
- Après grossesse(s) Exacerbation < allaitement
- Après perte de poids +++ → perte de volume + ptose



Implants mammaires & Augmentation mammaire

c) Post néoplasie :

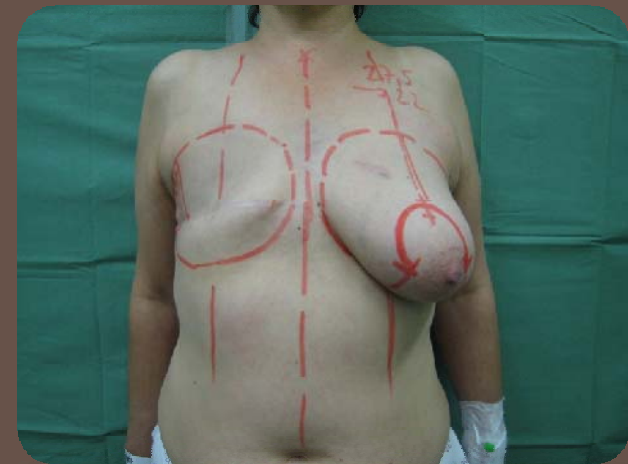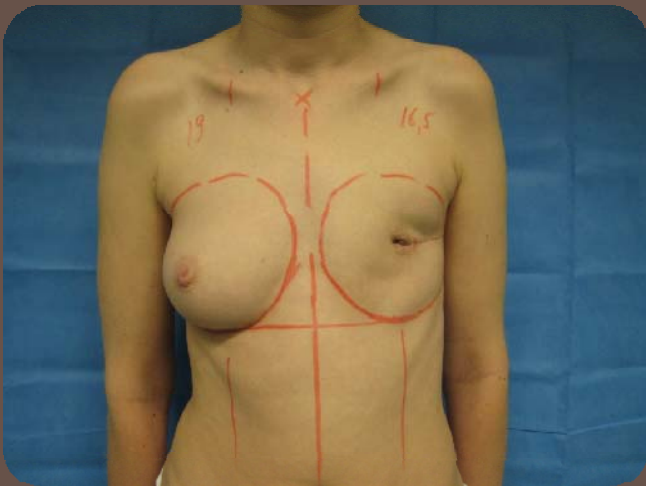
- Expandeur = prothèse d'expansion servant à reconstruire le sein mastectomisé (double lumière avec valve)
- Améliorer symétrie du sein controlatéral chez des patientes bénéficiant de reconstruction mammaire



Implants mammaires & Augmentation mammaire

c) Post néoplasie :

- Expandeur = prothèse d'expansion servant à reconstruire le sein mastectomisé (double lumière avec valve)



Implants mammaires & Augmentation mammaire

Contre-indications :

- a) Instabilité psy +++
- b) Attentes non réalistes
- c) Facteurs de risque : tabagisme +++
- d) Pathologie(s) cardio-pulmonaire(s)

Pas d'augmentation mammaire avant minimum l'âge de 20 ans

Implants mammaires & Augmentation mammaire

Fréquence :

- < importance croissante de l'image corporelle
- < modification des attentes sociétales
- < acceptation croissante chirurgie esthétique

USA : > 250.000 femmes chaque année

2eme intervention esthétique après lipoaspiration

(2006 : USA : > 329.000 femmes & 1^{ère} intervention esthétique)

Belgique: 10.000 – 20.000 patientes/an

niveau de satisfaction élevé – très élevé

Implants mammaires & Augmentation mammaire

Avantages :

- a) amélioration image corporelle, estime de soi
- b) amélioration relations interpersonnelles, vie sexuelle et qualité de vie

Désavantages :

- a) remplacement éventuel à +/- 15 ans
(correction d'une ptose éventuelle dans le même temps)
- b) risque de contracture capsulaire = coque péri-prothétique
(réduction de sa fréquence ++)

Implants mammaires & Augmentation mammaire

Histoire :

1895 : 1ere augmentation mammaire : Czerny :
transposition d'un volumineux lipome du tronc au niveau du sein
d'une femme partiellement mastectomisée

1954 : Longache : Lambeau local dermo-graisseux pour augmenter le
volume des seins

< Tissus autologues → cicatrices ++ site donneur et receveur

< Tissu grasseux → augmentation modeste et prise partielle

Implants mammaires & Augmentation mammaire

Histoire :

1950 – 1960 :

- prothèses matériaux solides

< polyurethane, Teflon (polytetrafluoroethylene), Eponge Ivalon (polyvinyl alcool formaldéhyde)

→ stop : réactions tissulaires locales, dureté sein, déformation sein, gêne
++

Implants mammaires & Augmentation mammaire

Histoire :

1950 – 1960 :

- nombreux produits solides/ semi solides injectés directement
 - < résine epoxy, paraffine, cire d'abeille ...
 - < silicone liquide = développement pendant 2eme guerre mondiale / industrie aéronautique
- 1ere injection 1961 Uchida : complications +++ : infections récidivantes, inflammation chronique, fistulisation, formation granulomes, nécrose ... → abandon

Implants mammaires & Augmentation mammaire

Histoire :

1962 : 1ere prothèse remplie de gel de silicone Cronin et Gerow

1965 : 1ere prothèse remplie de sérum physiologique Arnon (Fr)

Implants mammaires & Augmentation mammaire

Implant moderne : 2 composants :

- Enveloppe externe : ~ imperméable = élastomère de silicone
- Contenu : rempli de sérum physiologique ou de gel de silicone



Implants mammaires & Augmentation mammaire

Evolution implants +++ depuis 50 ans

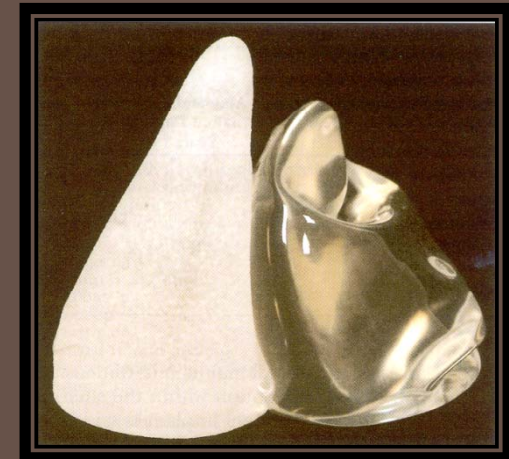
1ere → 5eme générations :

1962 – 1970 : implant très rigide → taux de contracture ++

1970 – 1982 : silicone plus liquide et enveloppe trop mince, perméable
→ « bleed » = diffusion petites molécules silicone

1982 – 1992 : amélioration enveloppe et contenu

1993 – 2010 : 4emes et 5emes générations : silicone plus cohésif = forme stable & enveloppe plus épaisse et résistante



Implants mammaires & Augmentation mammaire

FDA (Food and Drug Administration - USA)
= Contrôle matériel médical implantable

1992 : → Moratoire et retrait Implants contenant du silicone aux USA
dans les cas d'augmentation mammaire primaire esthétique

Controverse et craintes liées au silicone (peu cohésif à cette époque)
complications ? Maladies auto-immunes ?

Popularité décroissante de l'intervention

Gel silicone remplacé par sérum physiologique comme alternative
aux USA (pas dans le reste du monde)

Implants mammaires & Augmentation mammaire

Implant mammaire = matériel médical implantable le plus étudié !!!

Etudes cliniques et scientifiques considérables & solides : pas de relation avec !!!

- Cancer
- Maladie auto-immune
- Suicide
- ou autre problème type lactation

2006 : → Moratoire levé aux USA :

Reconnaissance officielle de la sécurité de l'utilisation des implants en silicone (→ demande plus grande qu'avant la controverse)

Implants mammaires & Augmentation mammaire

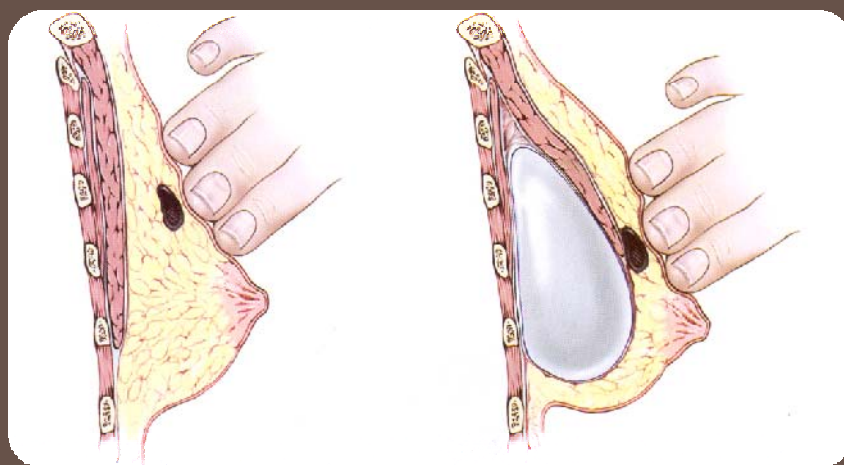
Implant mammaire = matériel médical implantable le plus étudié !!!

Controverse des implants mammaires : émotion médias > raison & science !!!

Implants mammaires & Augmentation mammaire

Implant mammaire : certaines études : détection plus précoce d'un néo !

- palpabilité meilleure d'une masse éventuelle < volume de la prothèse
- patiente plus concernée à cause de ses implants



Implants mammaires & Augmentation mammaire

Evolution implants +++ depuis 50 ans

- Evolution Contenu : sérum physiologique → gel silicone
- Evolution Forme : ronde → anatomique
- Evolution Surface : lisse → texturée

Prothèse Ronde & Lisse → Prothèse Anatomique & Texturée
Sérum physiologique → Gel cohésif de silicone

Implants mammaires & Augmentation mammaire

Evaluation préopératoire & Choix de l'implant

Implants mammaires & Augmentation mammaire

Evaluation préopératoire :

- Echographie – Mammographie préopératoire :
 - Si ≥ 35 ans
 - ou si facteurs de risque familial pour un néo du sein (quel que soit l'âge)
- Anamnèse médicale (ATCDs , traitement à domicile ..)
Facteurs de risque (tabac...)

Implants mammaires & Augmentation mammaire

Evaluation préopératoire :

- Taille – Forme du sein idéal :

subjectif : préférences personnelles/ culturelles (photos magazines ...)

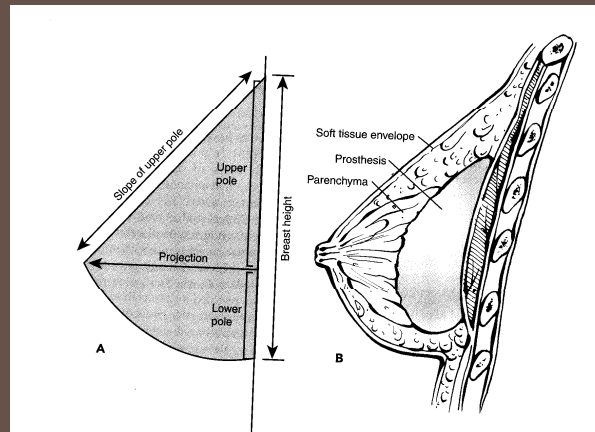
Implants mammaires & Augmentation mammaire

Evaluation préopératoire :

- Taille – Forme du sein idéal :

certaines caractéristiques communes = idéal esthétique

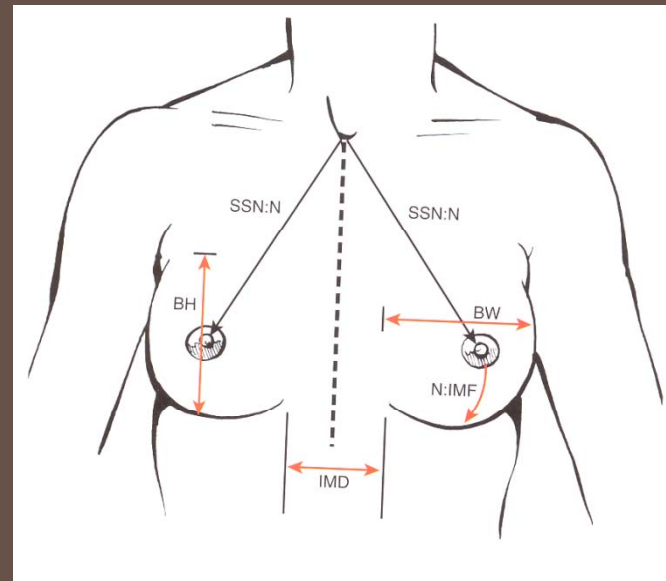
- partie supérieure vide : à remplir (sans l'être exagérément < prothèse ronde trop vol.)
- partie inférieure arrondie
- décolleté marqué : partie interne arrondie – remplie
- complexe aréole/mamelon centré au point de projection maximale du sein



Implants mammaires & Augmentation mammaire

Evaluation préopératoire :

- Taille – Forme du sein idéal :
paramètres mesurables

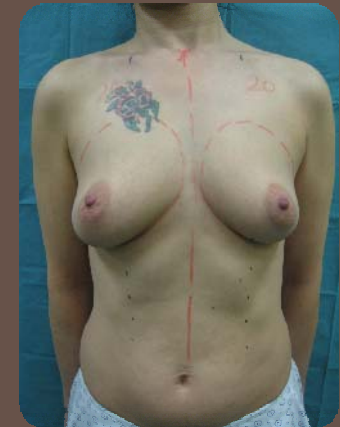
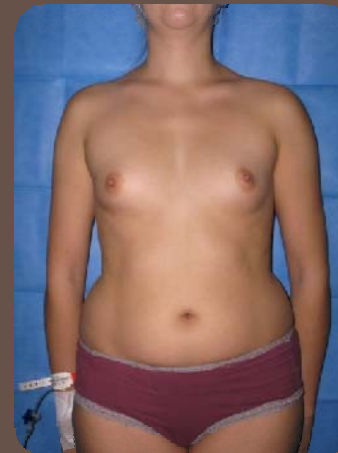
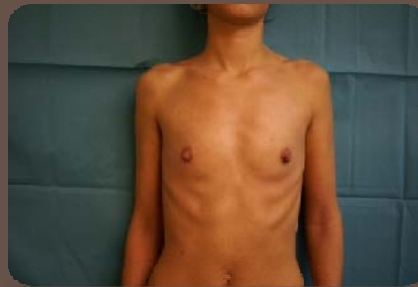Implants mammaires & Augmentation mammaire

Evaluation préopératoire :

- Résultat de la forme du sein : fonction interactions dynamiques
 - < caractéristiques & compliance de l'enveloppe des tissus mous (peau & tissus sous cutanés)
 - < qualité volume – quantité du parenchyme
 - < implant : choix: dimension, volume et caractéristiques

→ évaluation nécessaire



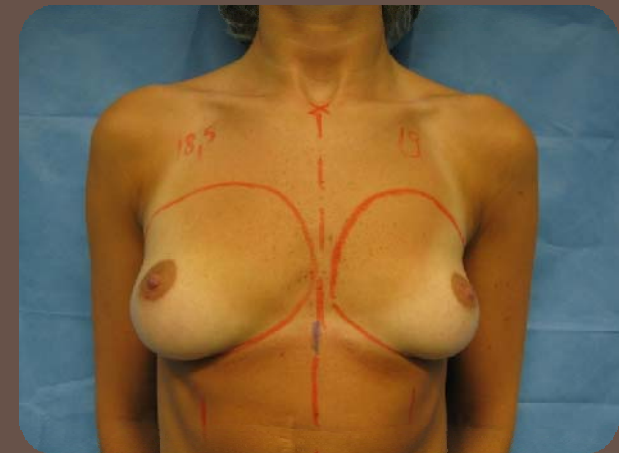
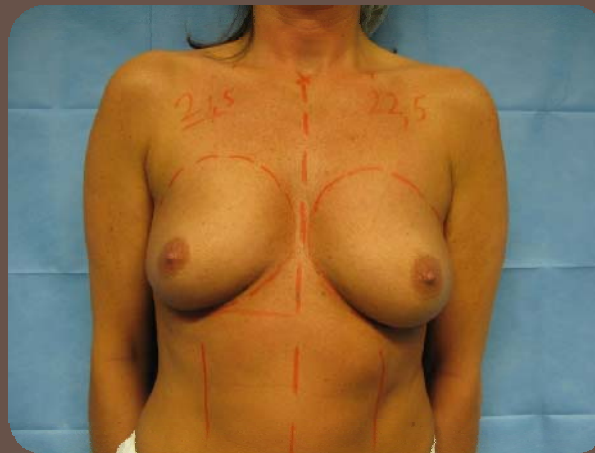AFISO 23/04/2010

Implants mammaires & Augmentation mammaire

Evaluation préopératoire :

- Examen physique : attirer l'attention sur asymétries préopératoires
→ essayer de les corriger

- volume des seins
- ptose éventuelle



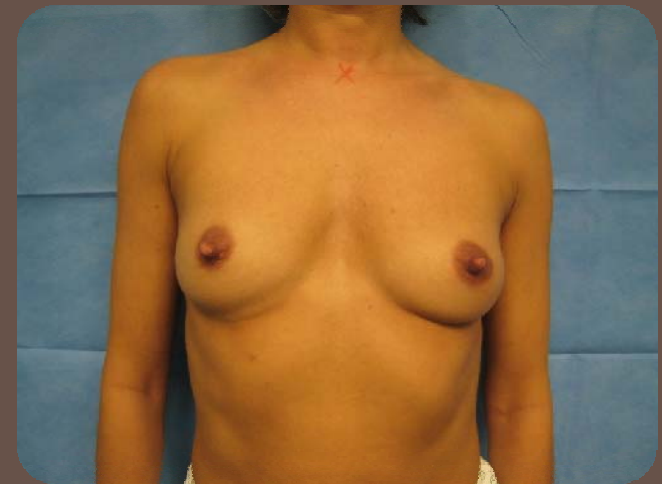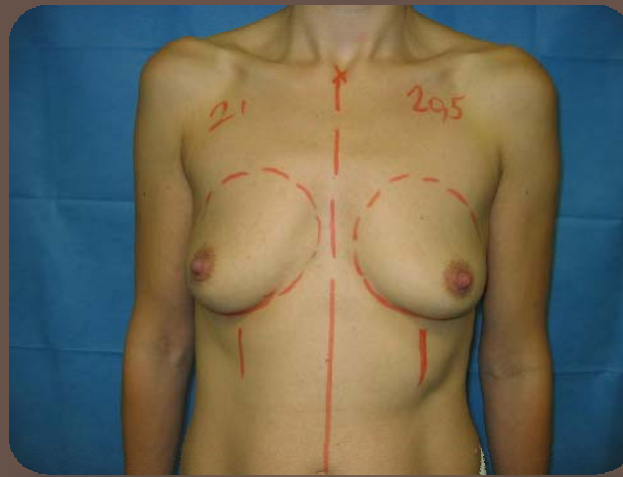
- position aréoles et mamelons : hauteur – latéralisation & taille
- situation repli infra-mammaire: hauteur – moins marqué, parfois ~ absent

Implants mammaires & Augmentation mammaire

Evaluation préopératoire :

- Examen physique : attirer l'attention sur asymétries préopératoires
→ essayer de les corriger

- volume des seins
- ptose éventuelle

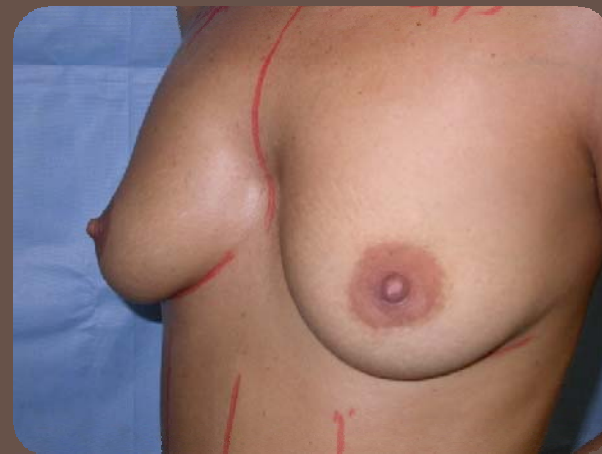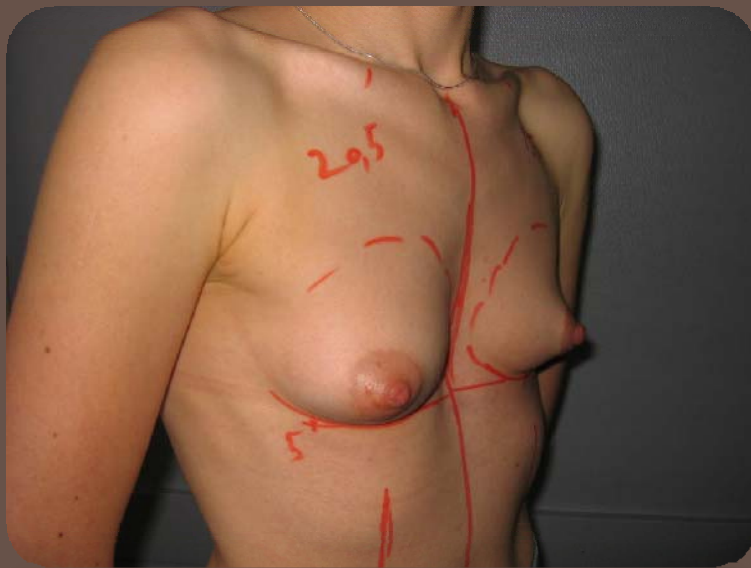


- position aréoles et mamelons : hauteur – latéralisation & taille
- situation repli infra-mammaire: hauteur – moins marqué, parfois ~ absent

Implants mammaires & Augmentation mammaire

Evaluation préopératoire :

- Examen physique : attirer l'attention sur asymétries préopératoires
→ essayer de les corriger
- déformation (parfois très modérée) cage thoracique, colonne vertébrale → CT Scan



Implants mammaires & Augmentation mammaire

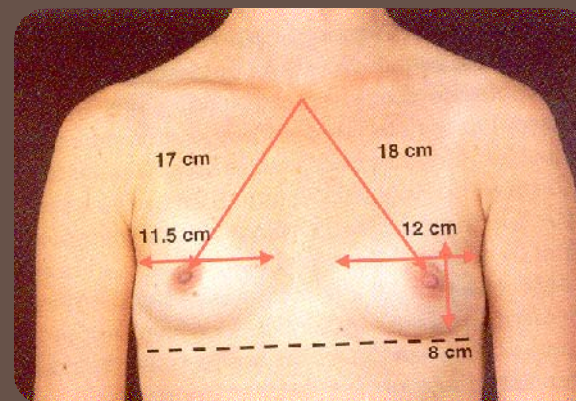
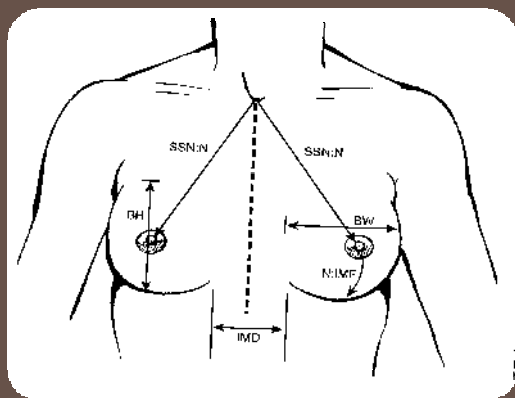
Evaluation préopératoire :

- Examen physique : attirer l'attention sur asymétries préopératoires
→ essayer de les corriger
 - épaisseur tissus mous : « soft tissue pinch test » : atrophie pôle supérieur
 - qualité peau elle-même : élasticité, excès, vergetures
 - masse éventuelle 4 quadrants/ ADPs axillaires

Implants mammaires & Augmentation mammaire

Evaluation préopératoire :

- Examen physique : attirer l'attention sur asymétries préopératoires
→ essayer de les corriger
- mesures précises : mamelon/Fourchette Sternale, mamelon/Sillon inframammaire, distance intermammaire, Largeur et Hauteur du sein



Implants mammaires & Augmentation mammaire

Choix - sélection de l'implant :

1. sérum physiologique **ou** gel cohésif en silicone
2. taille ?
3. surface texturée **ou** lisse
4. forme anatomique **ou** ronde

Implants mammaires & Augmentation mammaire

Choix - sélection de l'implant :

1. gel cohésif en silicone > sérum physiologique

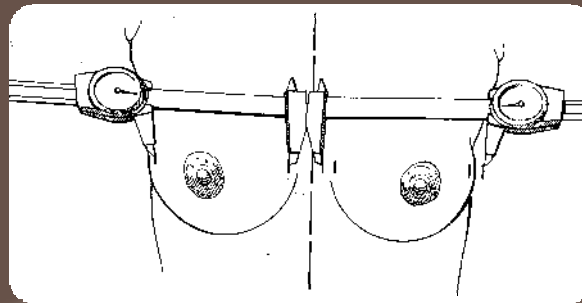
- Palpation beaucoup plus naturelle !
- Apparence visuelle supérieure : moins de « vagues » visibles
- Supériorité : largement acceptée internationalement
- Meilleur contrôle sur la forme finale du sein (si légère ptose, sein tubulaire...)
- Taux de rupture et contracture capsulaire : moindres
- Avec moratoire de la FDA 1992- 2006 : 15 ans d'avance en Europe

Implants mammaires & Augmentation mammaire

Choix - sélection de l'implant :

2. Taille ?

- Fonction du souhait de la patiente (poche/bonnet: évaluation pas très précise) :
→ Taille en grammes : essai de prothèses externes en consultation devant un miroir
- Fonction des dimensions du sein : Largeur (= base) et Hauteur < compas



- Fonction de la compliance/ caractéristiques enveloppe tissulaire
- Fonction du schéma corporel ! (taille et poids & longueur/largeur thorax)

Implants mammaires & Augmentation mammaire

Choix - sélection de l'implant :

2. Taille ?

- En fonction du volume souhaité & largeur donnée : Projection sera adaptée :
« low – moderate – high projection »
(« high profile » : meilleur choix si volume désiré plus important, sans dépasser la largeur appropriée)



Implants mammaires & Augmentation mammaire

Choix - sélection de l'implant :

2. Taille ?

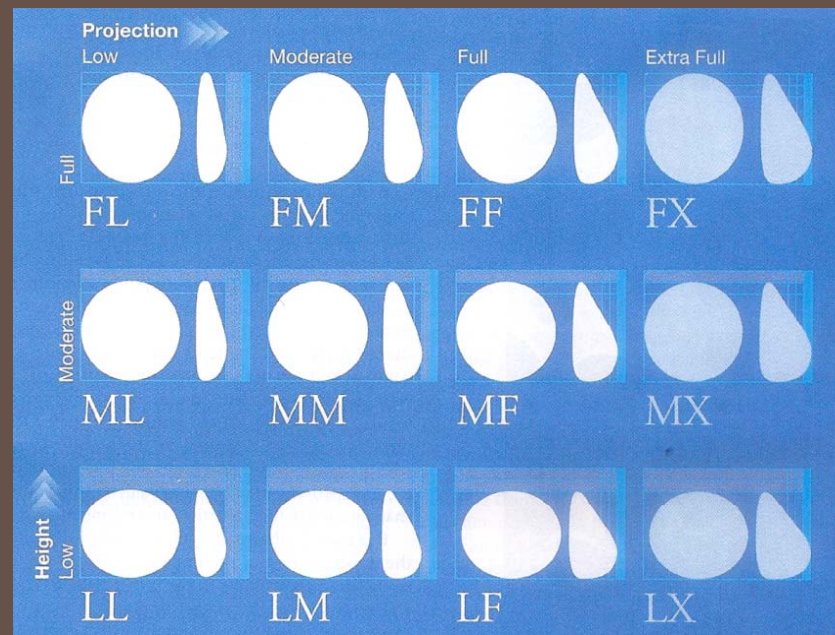
- Largeur de l'implant ne doit pas excéder la largeur du sein ! → respect de l'anatomie du sein pour avoir un résultat le plus naturel possible
- USA : taille moyenne : 300 – 400 cc Belgique : 240 cc – 300 cc
- Corrélation directe entre taille excessive de l'implant et complications ! (résultat bien évidemment moins naturel & ptose plus importante)

Implants mammaires & Augmentation mammaire

Choix - sélection de l'implant :

2. Taille ?

- Firmes : tables détaillées des dimensions des implants reprenant : largeur (= base), hauteur, poids, degré de projection : faible-moyen-élévé
- → 1 implant spécifique pour 1 patiente !! Du « sur-mesure »

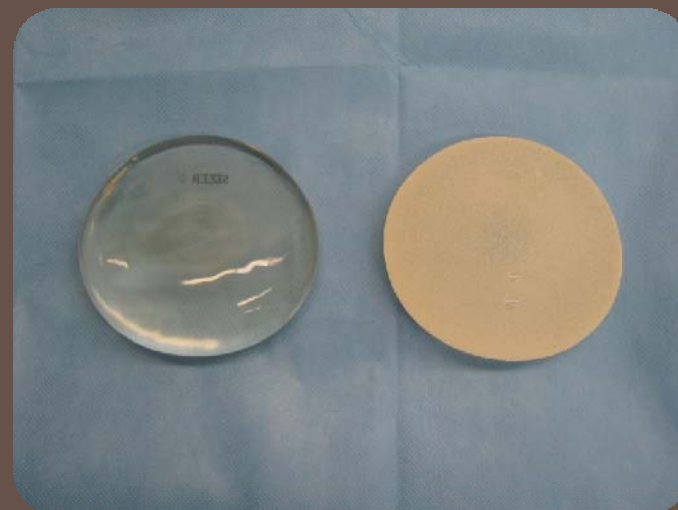

Implants mammaires & Augmentation mammaire

Choix - sélection de l'implant :

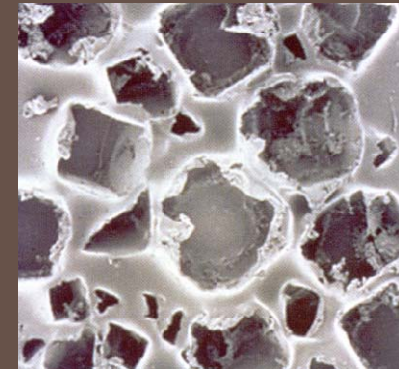
3. Surface : texturée ou lisse

- Texturée > Lisse : nombreuses études cliniques : incidence significativement moindre: contracture capsulaire péri-prothétique
- Enveloppe externe = élastomère de silicone

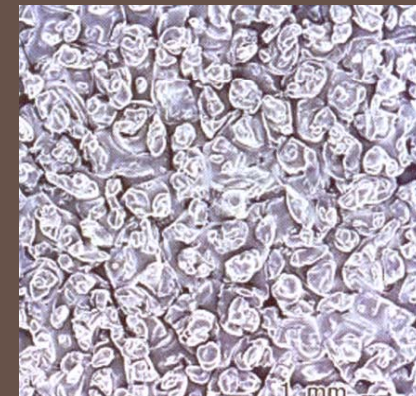


Implants mammaires & Augmentation mammaire

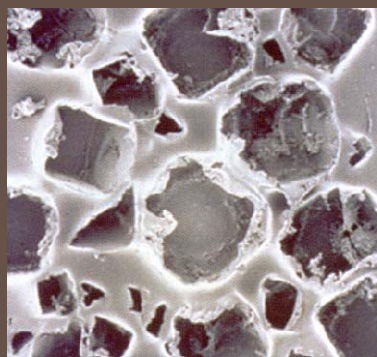
1986 Mc Ghan : actuellement INAMED : surface texturée Biocell®
suite aux bonnes expériences du polyurethane avec taux de contracture ↘
surface tapissée de minipores Taille et densité ++



1985 MENTOR corporation : surface texturée Siltex®
pores moins profonds, moins larges et moins denses
degré d'adhérence moindre : mobilité plus importante (réduction du rippling)



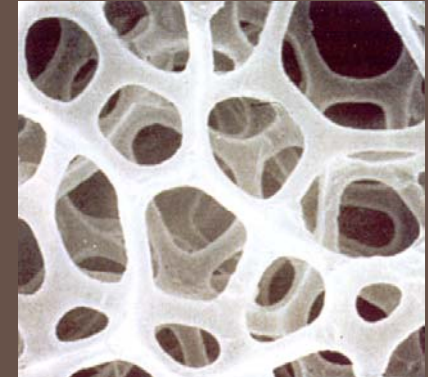
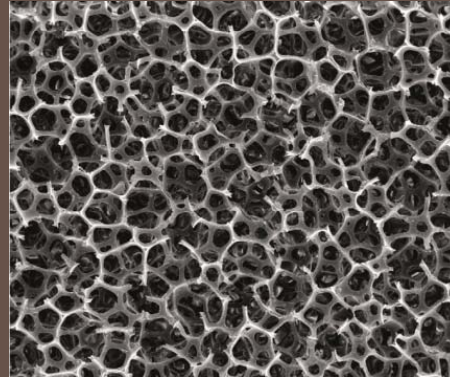
Implants mammaires & Augmentation mammaire



- Surface texturée

- induction réponse tissulaire en périphérie de l'implant marquée
- pénétration tissulaire dans les minipores
- adhérence de l'implant à cette capsule périprothétique : stabilité de l'implant (vs surface lisse)
- blocage : fibrose/cicatrisation hypertrophique linéaire, circonférentielle autour de l'implant : et donc de la contracture capsulaire périprothétique
- capsule périprothétique souple, non contracturée: sein souple !

Implants mammaires & Augmentation mammaire



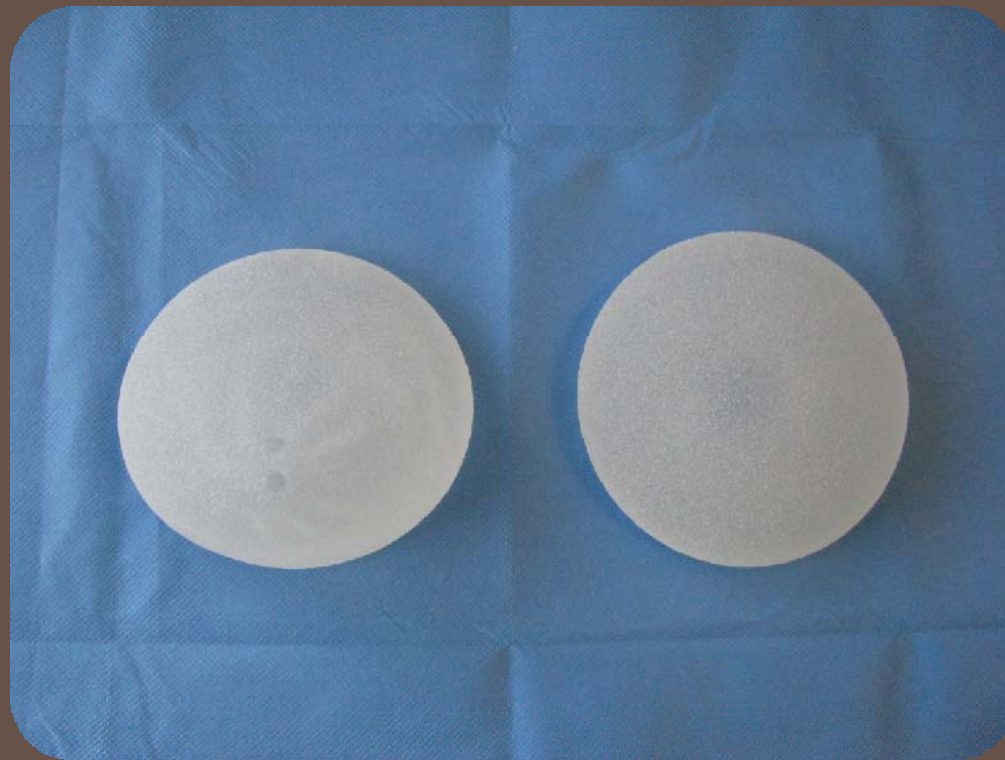- Surface texturée

- < Expérience avec Implants recouverts de Polyurethane :
 - structure trabéculaire plus ouverte
 - Dès 1970 Ashley : Implant rempli de gel de silicone avec fine couche de polyurethane : réduction +++ contracture péricapsulaire pour cas de reconstruction mammaire
 - mais délamination enveloppe externe de l'implant : utilisation ↘
 - 1970 – 1990 +++ résultat esthétique et sein souple : ↘ ↘ contracture capsule : < 1 % à 10 ans post-opératoire
 - FDA stop 1991 USA
 - Ailleurs oui : si récurrence contracture après implantation

Implants mammaires & Augmentation mammaire

Choix - sélection de l'implant :

4. Forme : ronde ou anatomique



Implants mammaires & Augmentation mammaire

Choix - sélection de l'implant :

4. Forme : ronde ou anatomique

- Sein naturel : pas 1 demi sphère pas 1 demi cercle (cf implant rond)

- Implant rond :

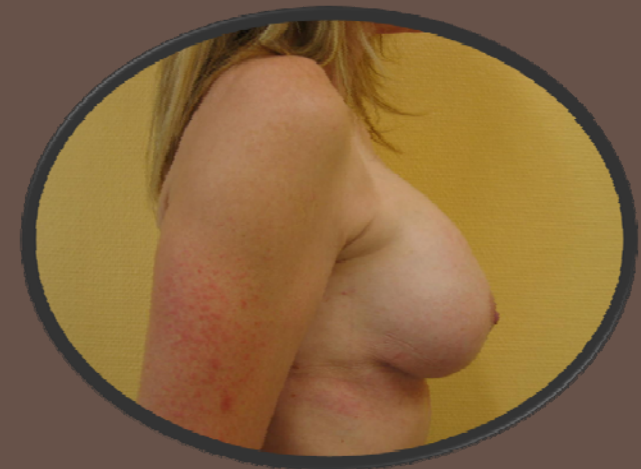→ exagération convexité pôle supérieur

→ une seule dimension : hauteur = largeur (adaptation en fonction de l'anatomie du sein plus limitée)

→ aucune amélioration si forme du sein déficiente




AFISO 23/04/2010



Implants mammaires & Augmentation mammaire

Forme : ronde ou anatomique

- Implant anatomique :
 - moins de convexité du pôle supérieur (d'une même base et d'un même volume)
 - du « sur mesure » : 1 implant spécifique = 1 patiente (volume plus important possible si sein étroit/ thorax étroit)
 - amélioration de la forme du sein si elle est déficiente



Forme plus naturelle du sein

Inamed corporation : Biodimensional® Style 410 & Mentor corporation

Dissection différente : poche de dissection réalisée aux dimensions de l'implant pour éviter rotation/inversion de l'implant (+ cicatrice plus longue)

Tous ont une surface texturée: doivent être immobiles

Implants mammaires & Augmentation mammaire

Approche Chirurgicale :

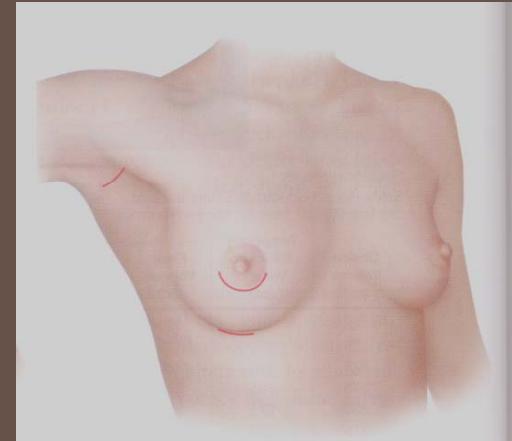
1. Incision ?
2. Position de l'implant ? sous-musculaire/ sous-glandulaire
3. Préop. immédiat & Technique opératoire & Postop.

Implants mammaires & Augmentation mammaire

1. Incision ?

3 types le plus souvent utilisées :

- Infra-mammaire : la plus fréquemment utilisée !
- Péri-aréolaire
- Axillaire



(Transombilicale : anecdotique, ~ marketing, ok avec prothèse en sérum physiologique expansible)

Objectifs :

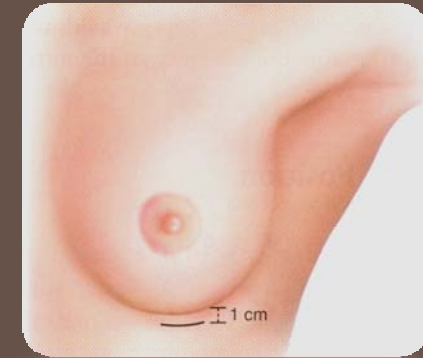
- Visualisation optimale
- Contrôle de la dissection (hémostases ...)
- Contrôle précis du positionnement de l'implant

Implants mammaires & Augmentation mammaire

1. Incision ?

Infra-mammaire : la plus fréquente !

- Popularisée en 1963 < Cronin & Gerow
- Emplacement dans le nouveau sillon infra-mammaire prévu
= 1 – 2 cm sous le sillon existant → cicatrice résultante non visible
- Incision plus grande si Implant anatomique : 4 – 5,5 cm
- Principalement latéralement par rapport au milieu du sein : cicatrice située dans la portion la plus profonde et la moins visible du nouveau sillon !
- Autre avantages
 - visualisation optimale
 - à « distance » de la glande : moins de risque sensitif aréole/mamelon

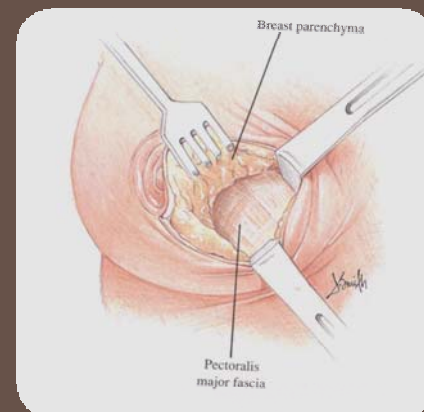


Implants mammaires & Augmentation mammaire

1. Incision ?

Périaréolaire : 2eme en ordre de fréquence

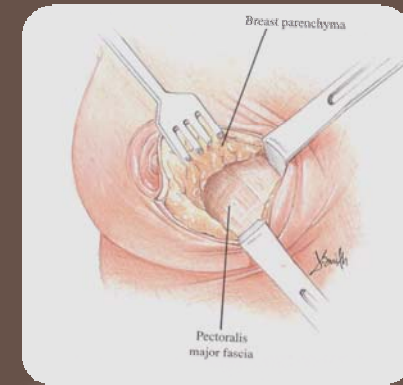
- Popularisée en 1972
- Emplacement à la partie inférieure de l'aréole: à la jonction aréole/peau
- Avantage : accès au parenchyme mammaire, pour libération du pôle inférieur du sein, quand celui-ci est retracté : sein tubulaire (+ réduction aréole large - disproportionnée)



Implants mammaires & Augmentation mammaire

1. Incision ?

Périaréolaire : 2eme en ordre de fréquence



- Inconvénients

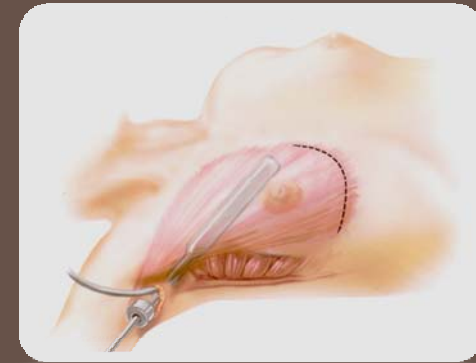- visualisation & contrôle de la dissection inadéquats si aréole < 3 cm Ø
- potentiel risque de contamination si canaux galactophores sectionnés:
 - ↗ du risque infectieux
- ↗ risque modifications sensibilité mamelonnaire
- risque cicatrice hypopigmentée (donc plus visible) si aréole sombre (certainement pas placer la cicatrice à l'intérieur de la zone aréolaire)

Implants mammaires & Augmentation mammaire

1. Incision ?

Axillaire

- Popularisée en 1977
- A la partie antéro-inférieure du creux axillaire
- Dissection : < « bluntly » à l'aide de dissecteurs ou < endoscope ++
- Ok si : implant rond, à surface lisse + sérum physiologique
- Plus difficile si : anatomique, texturé + gel cohésif en silicone
- Contrôle de l'hémostase dans un site plus éloigné et contrôle du positionnement de l'implant plus difficile

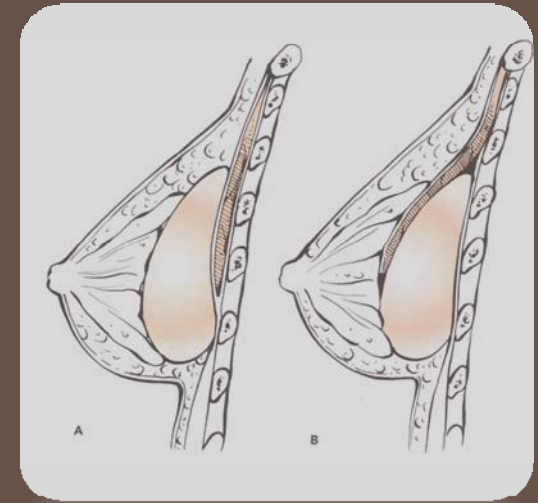


Implants mammaires & Augmentation mammaire

2. Position de l'implant ?

- a) Devant le muscle Grand Pectoral = sous glandulaire
- b) Derrière le muscle Grand Pectoral = sous musculaire

- c) Position sous fasciale
= entre le fascia du muscle grand pectoral et muscle lui-même
- d) Position sous musculaire totale
= sous le muscle grand pectoral et grand dentelé

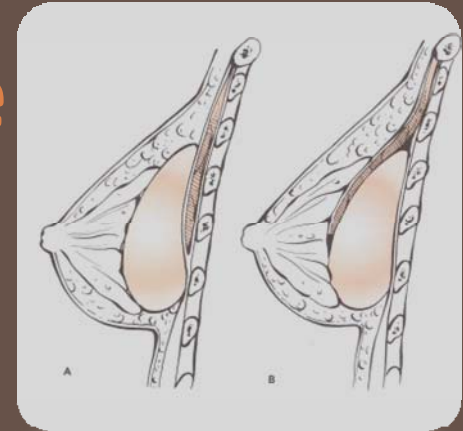


Fonction de l'enveloppe tissulaire du sein : adéquate ou non !!

Si adéquate → ok pour position sous glandulaire

Position sous musculaire la plus fréquente !

Implants mammaires & Augmentation mammaire



2. Position de l'implant ? Rétro-glandulaire

- Position sous glandulaire entre parenchyme mammaire et muscle grand pectoral
- Avantages :
 - moins douloureux en postop. immédiat (convalescence plus courte)
 - quand contraction ++ du muscle grand pectoral : pas de grimace/déformation du sein (sportive +++ bodybuilding ...)
- **Mais** palpabilité et visibilité d'autant plus importante que : l'enveloppe tissulaire non adéquate & atrophie des tissus mous avec le temps !! (& sein hypotrophique)
- **Mais** contrôle echo/mammographie du sein moins facile < implant tout juste sous le parenchyme mammaire !!