

Gestion péri-opératoire

ALR au bloc opératoire

Sommaire

- Accidents aux AL
- Gestion des risques
- Indications

Sommaire

-Accidents aux AL: cliniques

-Gestion des risques :

- regle de prevention systematique

- specificité du traitement

- reflexion peri-operatoire

-Indications :

- membre sup

- membre inf

Accidents toxiques aux AL

- pas rare

- signes cliniques immédiat ou retardés

- signes subjectifs annonciateurs +++

- pas de signes subjectifs avec les isomères levogyres

Physiopathologie

Dans le sang, les AL sont liés à une protéine (l'albumine, l'alpha-1 glycoprotéine, orosomucoïde), ou libres et alors responsables de la toxicité systémique.

Lors d'une administration intra-vasculaire accidentelle d'AL, la modélisation pharmacocinétique de cet accident révèle que l'AL diffuserait dans un premier temps dans les organes richement perfusés (le cœur, le cerveau, le poumon), puis dans les organes peu perfusés comme la graisse.

-IV immédiat :

cardiovasculaire

trouble du rythme /collapsus

-Resorption retardé :

neurologique: signes subjectifs/objectifs

bouche: gout metal, picotements peribuccaux

céphalées, trémulations des extrémités

convulsions coma

Accidents aux AL

hypertension >> hypotension

bradycardie >> dissociation

électromécanique, asystolie

Accidents aux AL

- goût métallique dans la bouche, paresthésies péribuccales et linguales
- bourdonnements d'oreille, vision floue
- pas de signes subjectifs avec les isomères levogyres +++
- désorientation
- convulsions généralisées, coma, apnée

Accidents aux AL

- goût métallique dans la bouche, paresthésies péribuccales et linguales

- bourdonnements d'oreille, vision floue

- pas de signes subjectifs avec les isomères levogyres +++

- désorientation**

- convulsions généralisées, coma, apnée

La Société Française d'Anesthésie Réanimation Française (SFAR) et l'« American Society of Regional Anesthesia and Pain Medicine » (ASRA) ont publié une check list à suivre en cas d'arrêt cardio-respiratoire induit par une injection toxique d'AL chez l'adulte.

Les trois premiers points font l'objet d'un consensus commun clairement identifié :

- Appel à l'aide
- Gestion des voies aériennes et ventilation avec 100 % d'oxygène
- Prise en charge des troubles neurologiques graves : les benzodiazépines en premier lieu, et ne pas injecter de propofol

Sommaire

- Accidents aux AL: cliniques

- Gestion des risques :

 - règle de prévention systematique

 - specificité du traitement

 - reflexion peri-operatoire

- Indications :

 - membre sup

 - membre inf

Respect des règles de prévention

- ropivacaine > bupivacaine
- monitorage complet
- controle des doses maximales
- tests aspiratifs repetes

Sommaire

- Accidents aux AL: cliniques
- Gestion des risques :**
 - regle de prevention systematique
 - specificité du traitement**
 - reflexion peri-operatoire
- Indications :
 - membre sup
 - membre inf

Traitement particulier : Arrêt CV

- Prise en charge ARCA spécifique:
- MCE et Airway : O2 pur et IOT fast +++
- prolongée 60 à 90 min
- Adrenaline petite dose car renforce trouble cardiaque
recommandation : < 1mcg/kg

traitement particulier: arythmie

- éviter: lidocaïne , cordarone car effet additif avec les AL
- attention: bêtabloquants, inhibiteurs des canaux calciques
- considérer: pace externe ou endoveineux

Intralipid

L'administration d'ELI est moins standardisée.

Globalement, deux protocoles sont publiés, qui diffèrent par les doses initiales recommandées et la présence ou non de perfusion continue

Traitement particulier: initial des symptômes ++

Intralipides 20%

-bolus 3ml/KG

- tot dans la réa avant apparition d'une acidose
métabolique

-pas de perfusion continue systematique

Traitement particulier : selon les cas

Intralipid[®] 20% :

- bolus 1.5ml/kg (poids idéal) i.v. pendant 1min, répéter tous les 5min (max. 3x)

- perfusion de 0.25ml/kg/min (15ml/kg/h, adultes: 1000ml pendant 1h) à poursuivre au moins 10min après stabilisation cardio-casculaire

Traitement spécifique

Stratégie de réanimation :

- injection raisonnée d'adrénaline < 1mg/kg
- objectifs métaboliques stricts
- massage cardiaque prolongé 90 min

L'ensemble de ces résultats suggère une titration des doses d'adrénaline et des objectifs de normoxie et normocapnie lors de la réanimation d'une asystolie induite par les AL. +++

Sommaire

- Accidents aux AL: cliniques
- Gestion des risques :**
 - regle de prevention systematique
 - specificité du traitement
 - reflexion peri-operatoire**
- Indications :
 - membre sup
 - membre inf

Gestion des risques

1- Pré-opératoire

2-Per-opératoire

3-Post-opératoire

Risque préopératoire

-Terrain :

- Patient insuffisant rénal
- Patient cachectique
- Patient confus
- Patient instable HD

-Bloc :

- interscalénique: paralysie phrénique
- supraclaviculaire: cachexie

Risque préopératoire

-Terrain :

-Patient insuffisant rénal: **risque toxicité -> adjuvants ++**

-Patient cachectique : **risque toxicité -> adjuvants ++**

-Patient confus : **Problème de surveillance ++**

-Patient instable HD : **Problème de surveillance ++**

Risque per-opératoire

-Intoxication aux AL (résorption):
sujet âgé, ins rénal -> O2 d'office, monito complet ++

-Position peropératoire (terrain négligé)

Decubitus dorsal mal toléré : douleurs

Decubitus dorsal de ins cardiaque : HTA-> OAP

Risque post-opératoire

- Resorption retardée (de 30 à 90 minutes) +++
- Verifier recommandations de doses
- Si événements cardiaques ou neuro : surveillance en SSPI minimum 6 heures voire 12h si evts significatifs

Sommaire

- Accidents aux AL: cliniques

- Gestion des risques :

 - regle de prevention systematique

 - specificité du traitement

 - reflexion peri-operatoire

- Indications :

 - membre sup

 - membre inf

Indications

- Membres supérieurs
- Membres inférieurs

Membre supérieur

- indication opératoire
- risque lié au patient

Bloc M>

-interscalenique

- chirurgie de épaule

-supra claviculaire

- Chirurgie du bras (à partir du 1/3 moyen), du coude , et de l'avant bras:
 - Particulièrement intéressant en traumatologie quand mobilisation du membre difficile ou impossible
- Création d'abord de dialyse: FAV, ligatures de FAV, anses

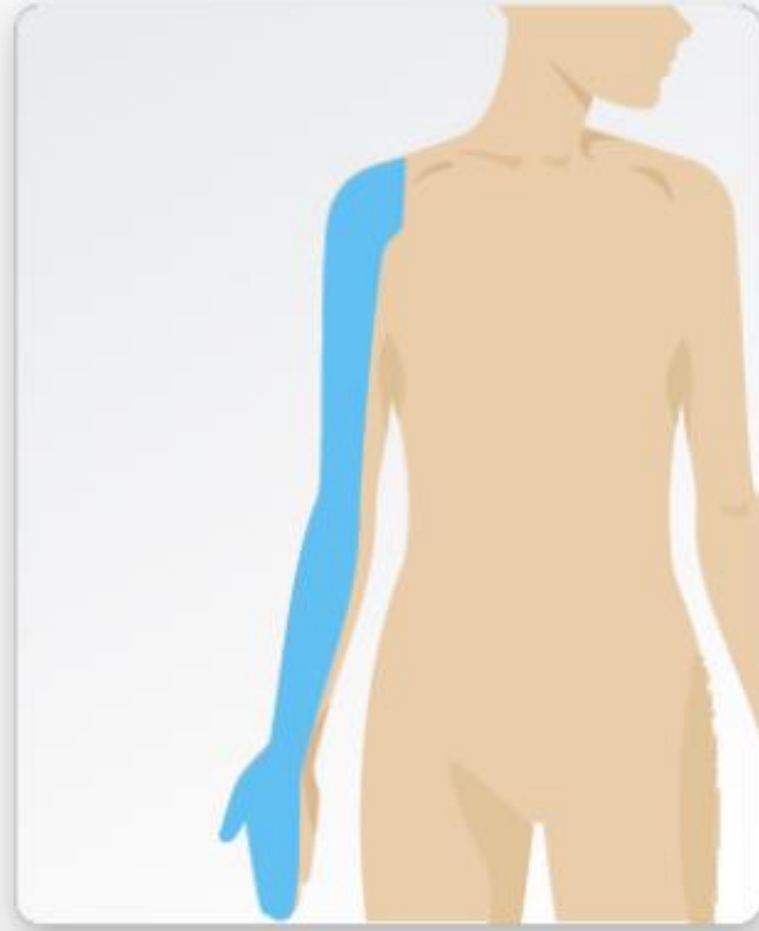
-infraclaviculaire

- idem que supraclav: classiquement avant bras
- possibilité de laisser un cathéter +++
- rattrapage pour le musculocutané si non vu en axillaire

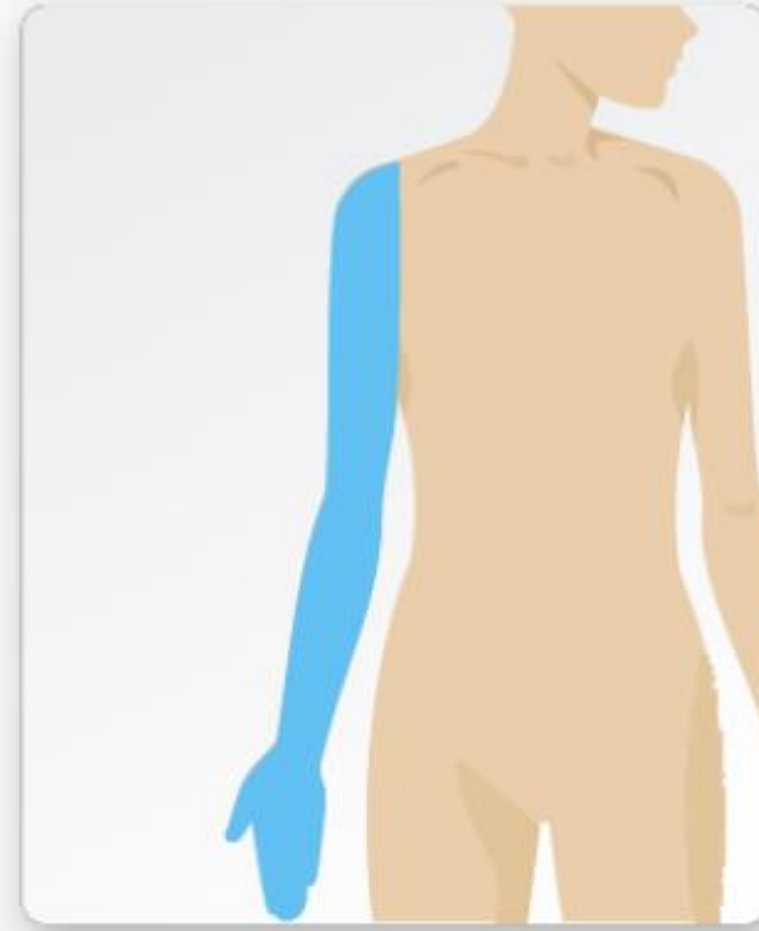
-axillaire

- chir de la main +++ gold standard

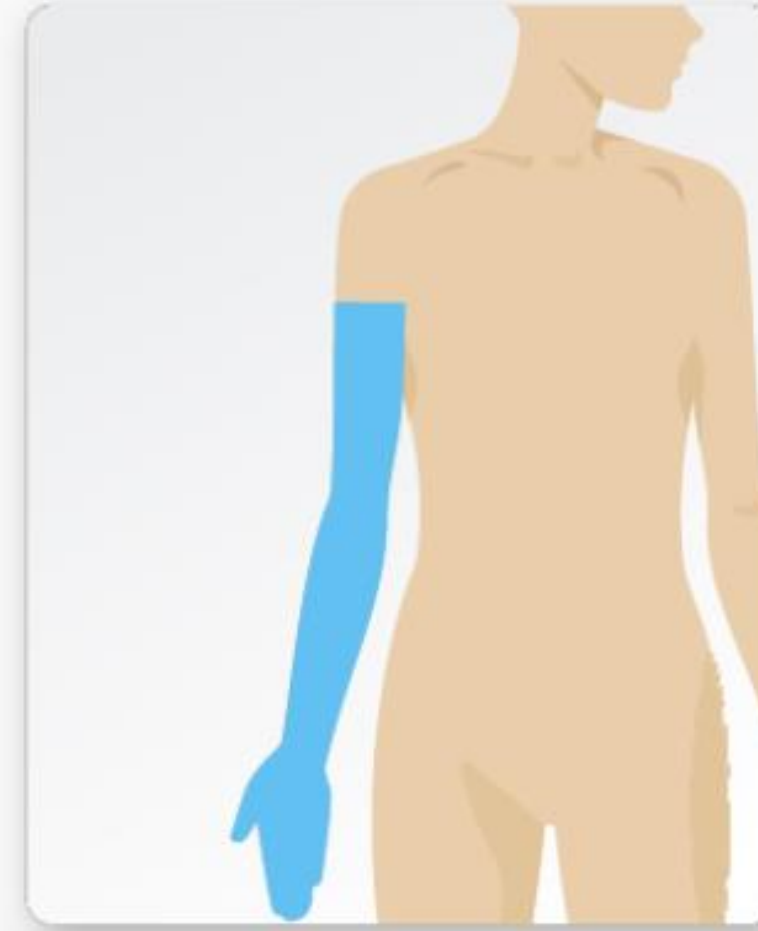
Upper Extremity Blocks



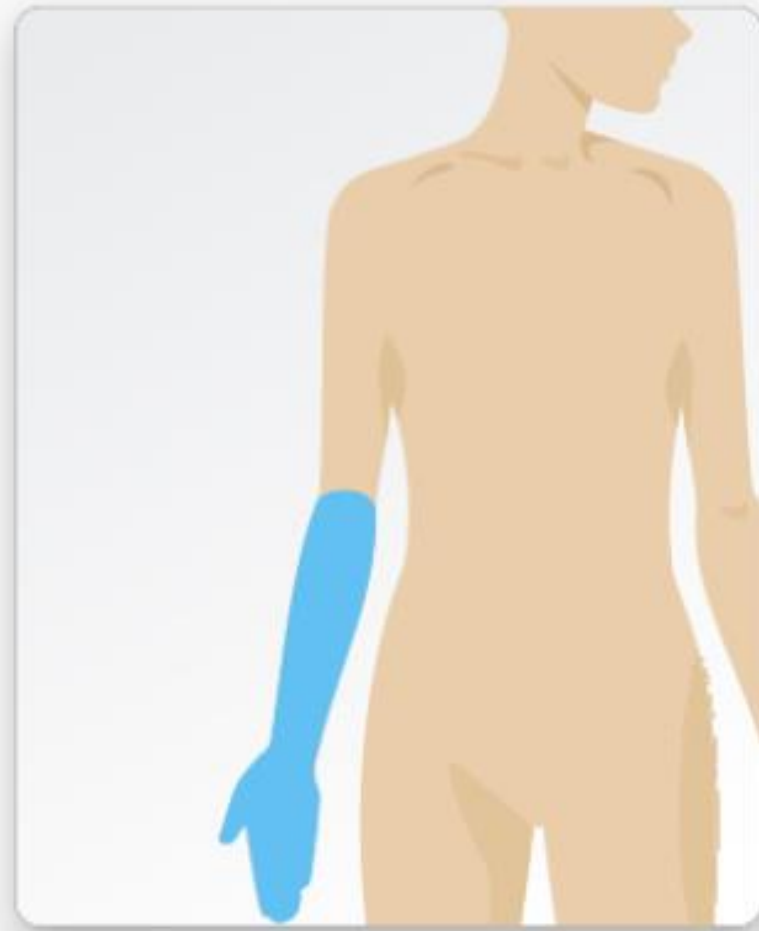
Interscalene



Supraclavicular



Infraclavicular



Axillary

Membre supérieur

- indication opératoire
- risque lié au patient

Choix du bloc

Type de Bloc : **ex du Membre sup**

-interscalenique: —> paralysie phrénique

-supraclaviculaire: —> risque de PNO (cachexie)

-infraclaviculaire: —> risque de PNO (obèse)

-axillaire +++

BIS

La diffusion des AL dans l'espace interscalénique expose toujours au risque de parésie diaphragmatique unilatérale (bloc du nerf phrénique) : conséquences ventilatoires limitées chez le patient sans déficit pré existant

Bloc supraclaviculaire

Le bloc peut être difficile à réaliser chez un patient cachectique, car il n'y a pas de place pour poser la sonde d'échographie dans une fosse supraclaviculaire très creusée.

Risque non négligeable de pneumothorax si échoreperage difficile +++

Il vaut mieux pratiquer un bloc infraclaviculaire ou axillaire...

Cas particulier du bloc infraclaviculaire

- suffit à lui seul à la réalisation de la très grande majorité des interventions du membre supérieur
- analgesie postoperatoire efficace
- interet du cathéter si délai plus long +++

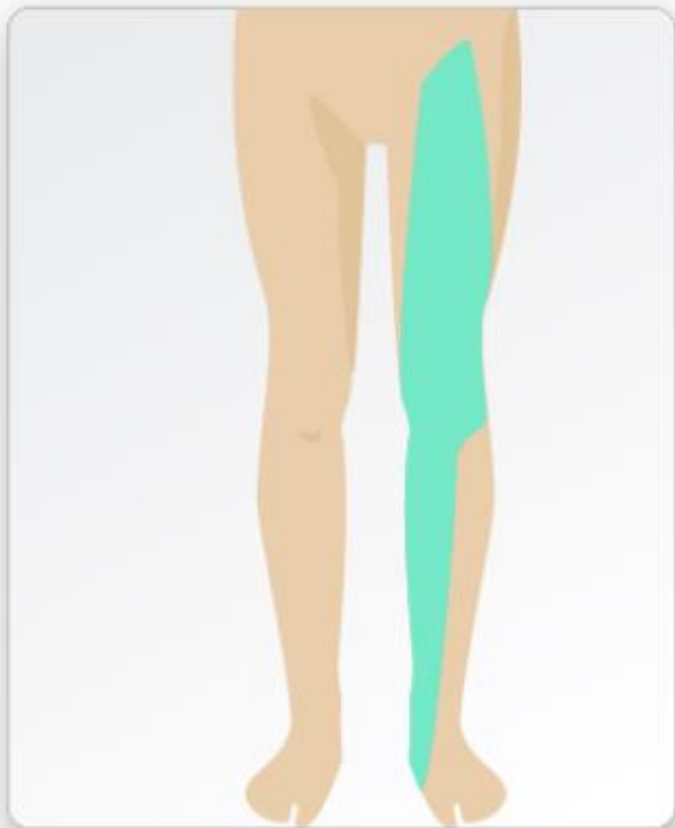
Membre inférieur: particularité ++

- Territoire non complet
- s'integre dans la stratégie analgésie multimodale

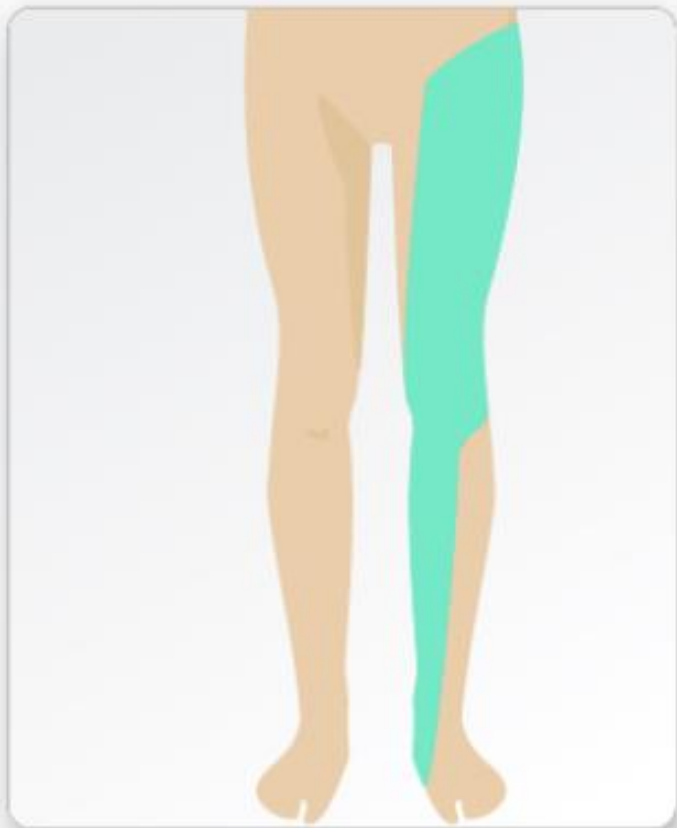
Membre inférieur

- en complément d'une AG ou rachianesthésie à l'exception de la chirurgie du pied
- analgésie post opératoire efficace
- blocs d'épargne motrice (PENG...) bon compromis entre analgésie, mobilité précoce, faible morbidité et facilité de réalisation.
- ex type: PTH ou PTG

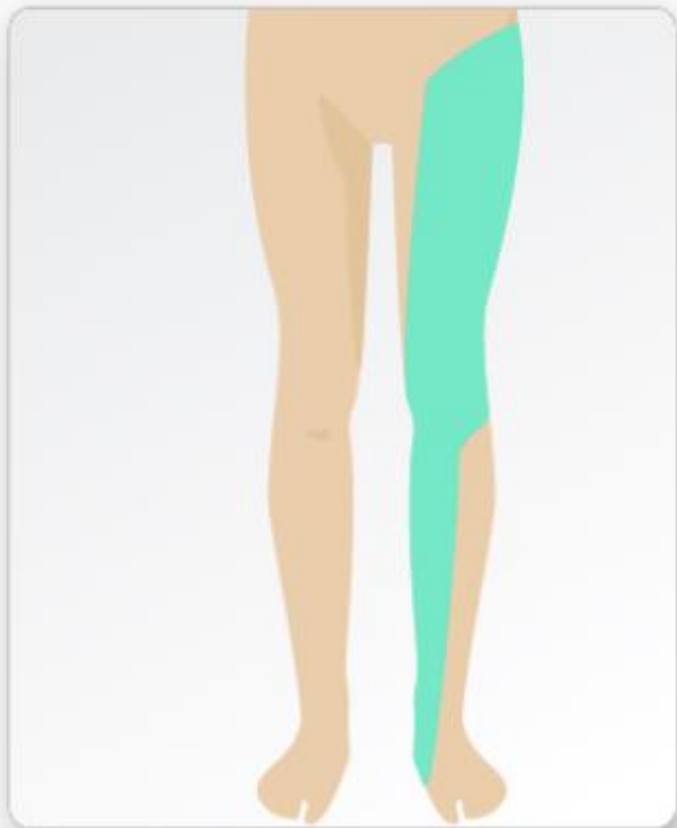
Lower Extremity Blocks



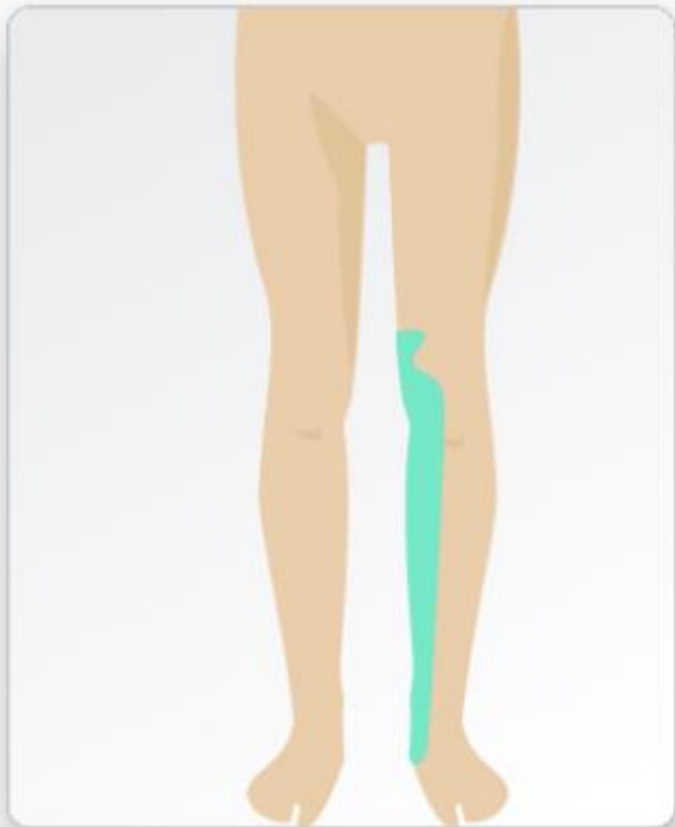
Femoral



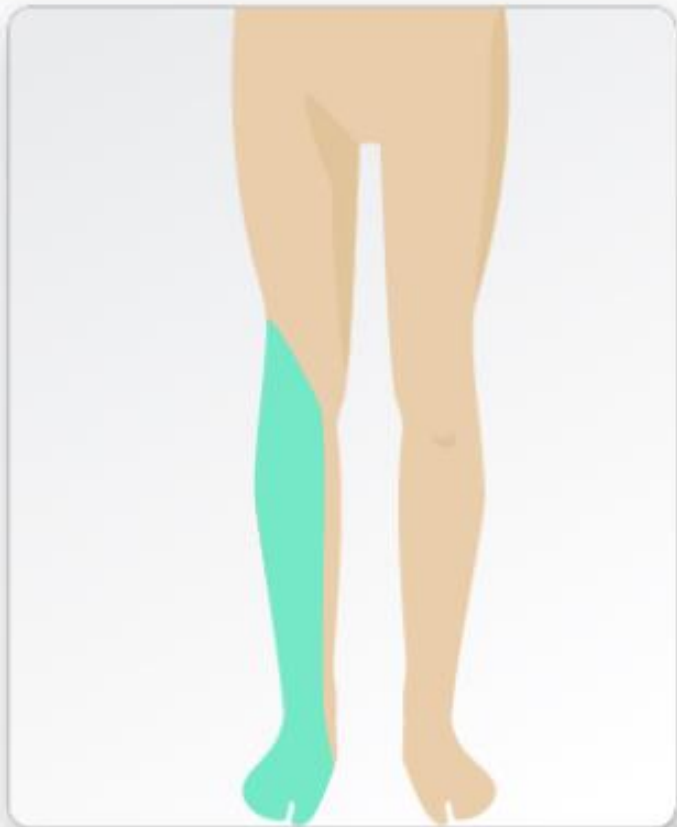
Suprainguinal Fascia Iliaca (Oblique)



Suprainguinal Fascia Iliaca (Transverse)



Adductor Canal



Sciatic (Popliteal)

Merci pour votre attention

Question? ...