

Syndrome des loges: une « vraie » urgence

O. Delahaut, MD
CHU Charleroi-CUB Erasme
Belgium



Définition

- conflit entre un contenant peu extensible (loge ou compartiment) et un contenu expansible (muscle)
- => élévation de la pression intracompartimentale
- => réduction de la perfusion capillaire
- => lésions ischémiques irréversibles du contenu de la loge (muscles et nerfs)

Types

- **Aigües** : traumatismes ou compression
- **Chroniques** : sport..

Historique

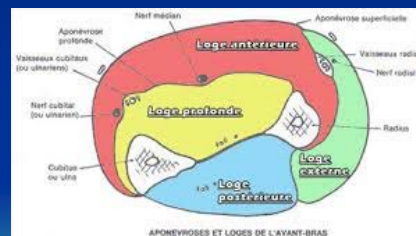
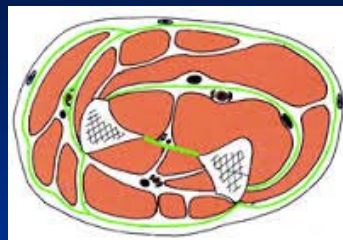
- Volkmann: 1881
- # palette humérale



Anatomie

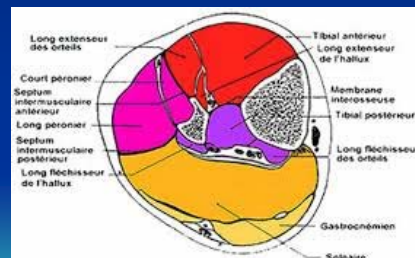
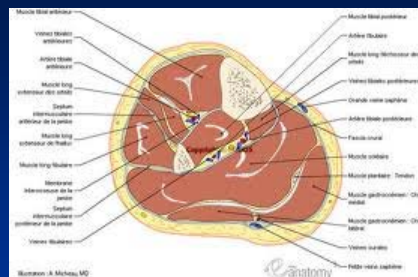
Loges musculaires du Membre supérieur

- (Deltoïdienne)
- Brachiale : 2, A et P
- **Antébrachiale** : 3, A,P,E
- Main: 4, thenar, interosseux, hypothenar, palmaire moyenne



Membre inférieur

- Fesse : 3
- Cuisse : 3, A, I, P
- **Jambe** : 4, A, E, PP, PS
- Pied : 4



Physiopathologie

augmentation de la PIM ou pression tissulaire => cercle vicieux:

augmentation des pressions => compression veineuse => diminution de la réabsorption postcapillaire => œdème => augmentation de la pression. Compression veineuse et artérioles pré capillaires => chute débit local musculaire => ischémie des nerfs et du muscle réversible puis irréversible (aigüe)

Etiologie

L'augmentation des PIM peut être engendrée par deux situations plus ou moins combinées :

- augmentation volumique du contenu de la loge (œdème, saignement, liquide...)
- diminution de compliance du contenant (fermeture de hernies musculaires, brûlures circonférentielles, pansements et plâtres compressifs).

Causes

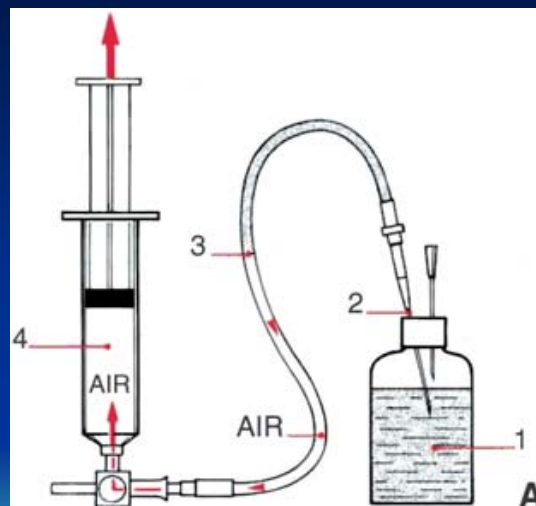
- Trauma
- Chirurgie
- Revascularisation
- Compression prolongée
- Toxiques
- ...

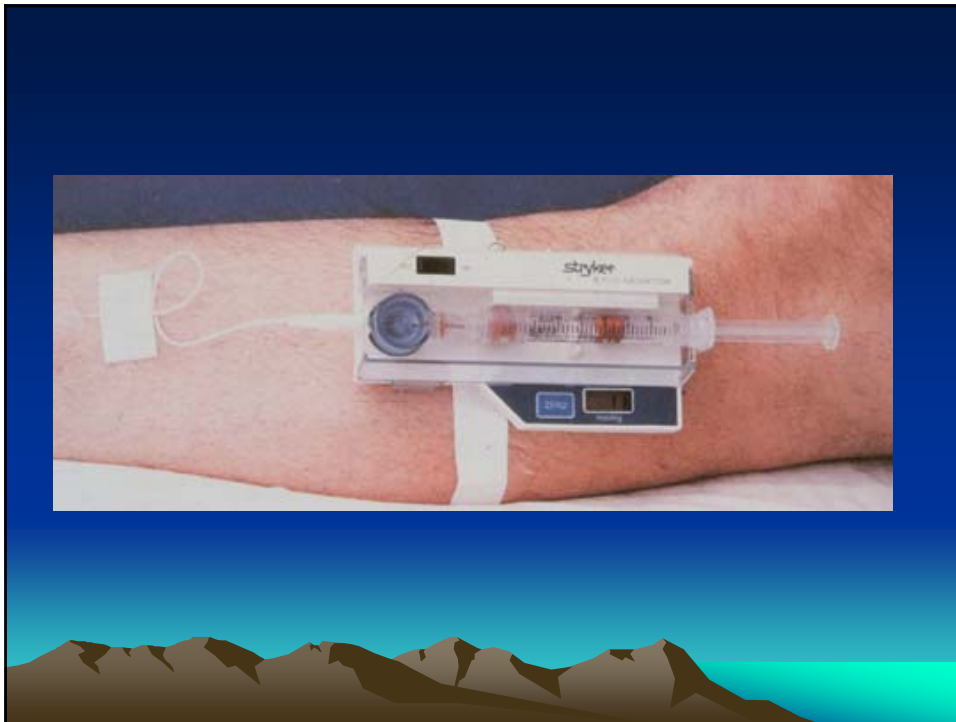Clinique

- **Douleur** : intense, diffuse, non dépendante de la position (patient conscient)
- **Neuro** : altération de la sensibilité distale!
- peau rouge et plus chaude, souvent œdématiée => peau marbrée, parfois phlycténulaire.
- Tension des loges musculaires => tuméfaction dure et douloureuse à la palpation.
- **Pouls en aval conservé !!**

Examens complémentaires

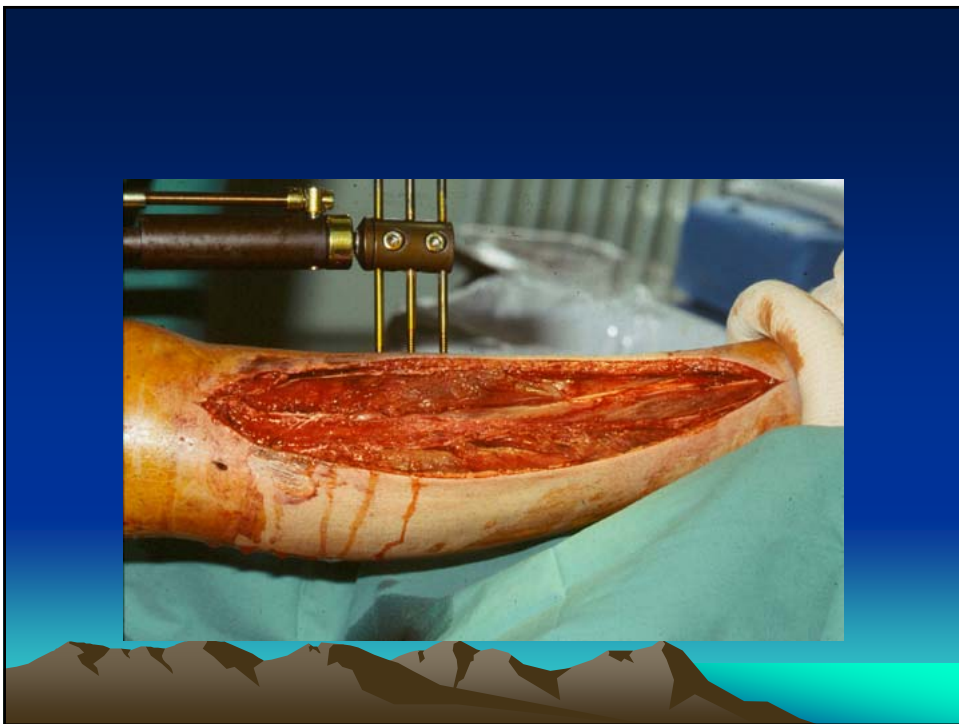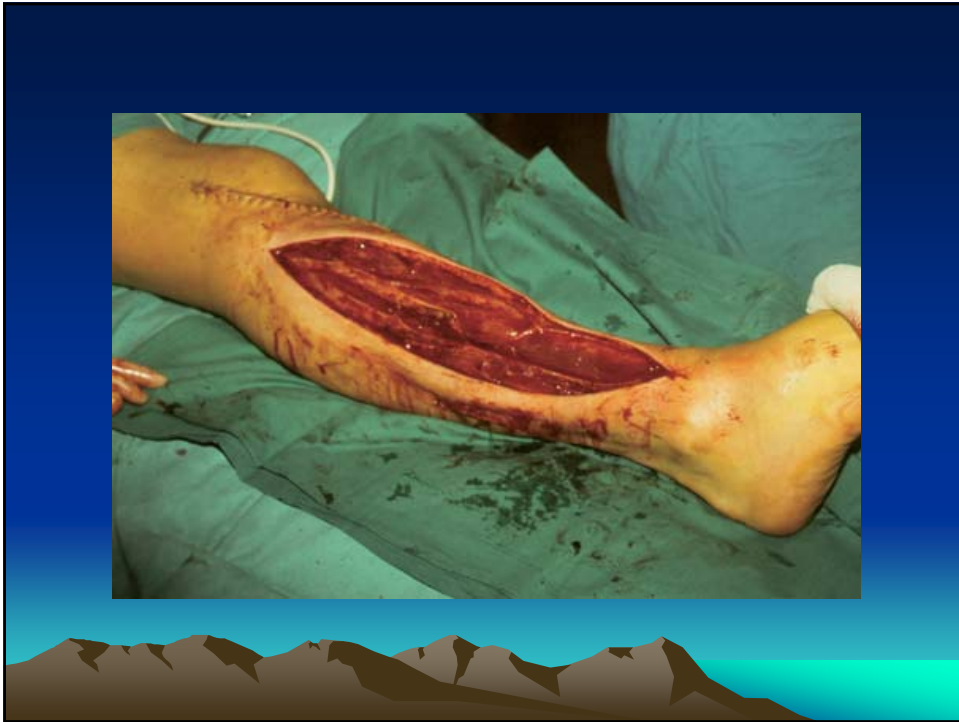- **D clinique!!!**
- Mesure de pression IC:
 - en absolu : PIM 30-45 mm Hg
 - Pression diastolique – PIM < 30 mmHg
- Si pouls altéré, ex vasculaire: angiIRM, artériographie... (! Perte de temps)

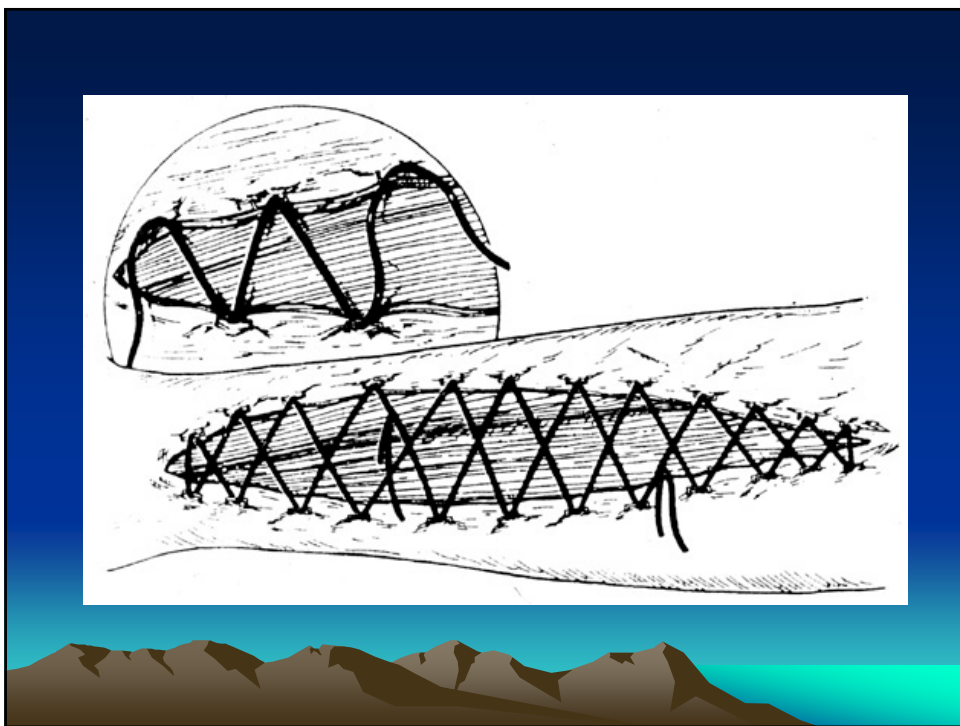
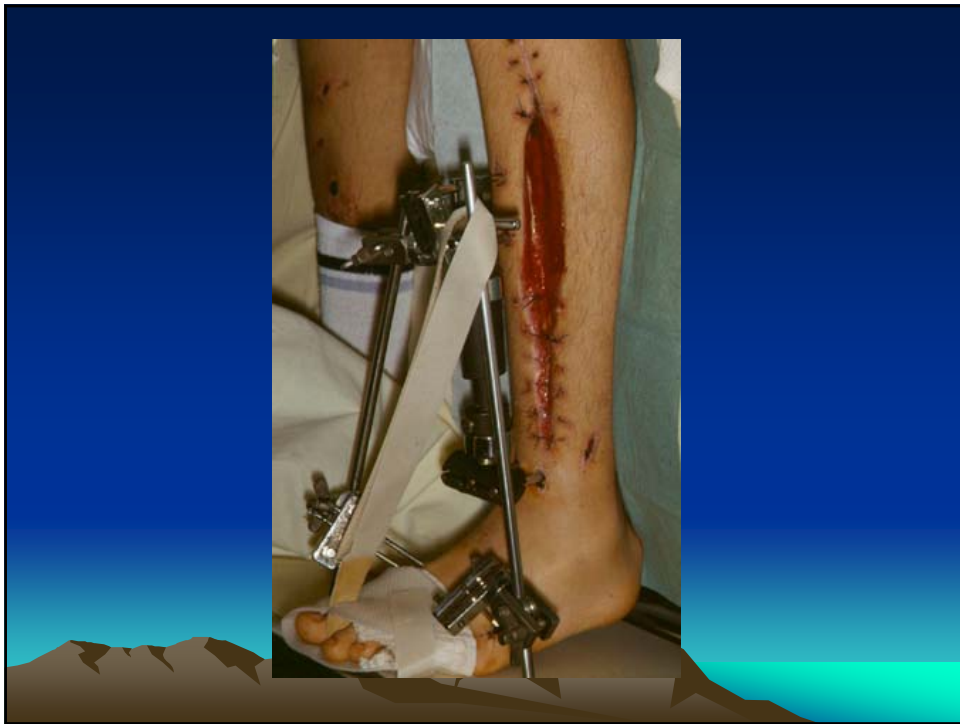



Traitement

- **RAPIDE !!**
- Aponévrotomie(s)
- Fermeture ultérieure



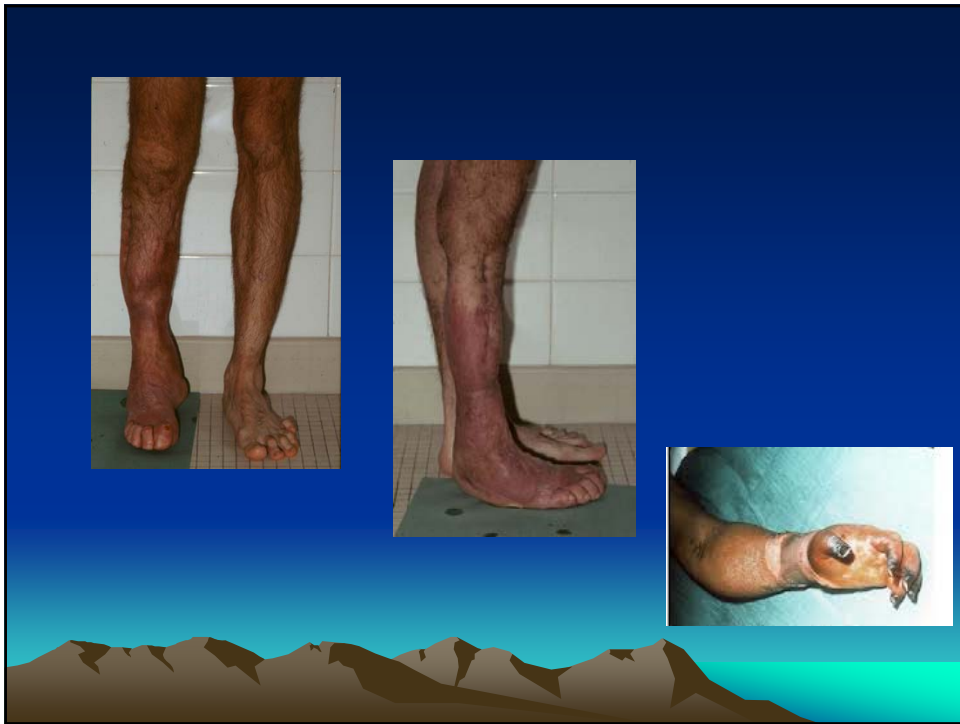

Prévention

- Primaire : éviter compression, mobiliser, drainage postural, immobilisation post traumatique précoce non compressive...
- Secondaire : **y penser!!**

Séquelles

- Esthétiques
- Infections
- Paralyse:
lésions des muscles et des nerfs
- Rétractions et déformations segmentaires et distales
- Myonécroses calcifiées (loge antérieure de jambe)



Questions?

Merci

This block features a central collage of six photographs. The top row includes a person riding a horse, a soccer game in progress, and a cyclist. The bottom row includes a group of athletes in blue and white uniforms, a person with a prosthetic leg walking with a prosthesis, and another soccer game. The word "Merci" is centered below the collage.