



Francisco
Ferrer

afiso

INSTALLATION DU PATIENT AU BLOC OPÉRATOIRE

Dr E REILES

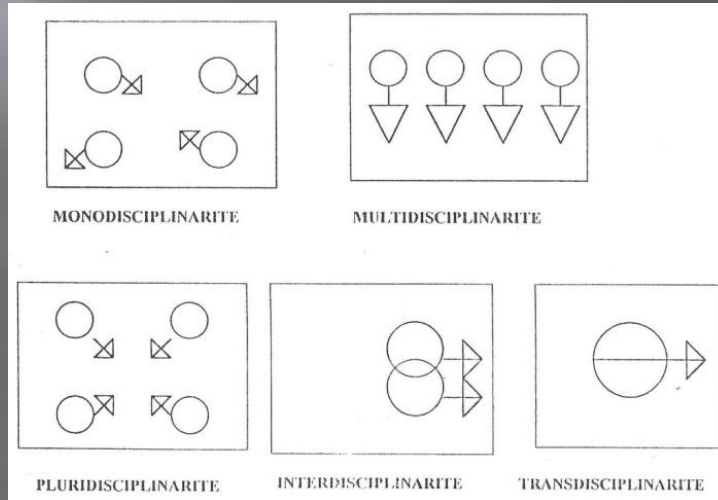
Le positionnement du patient: un travail d'équipe

- ▣ Débat juridique complexe sur le partage de responsabilité anesthésiste-chirurgien-infirmier
 - Responsabilité pénale...individuelle
 - Responsabilité civile...contractuelle
 - Peu de textes de jurisprudence à ce sujet
- ▣ Donc...
- ▣ Souvent des mesures simples suffisent à prévenir efficacement la survenue de lésions

Le positionnement du patient: un travail d'équipe

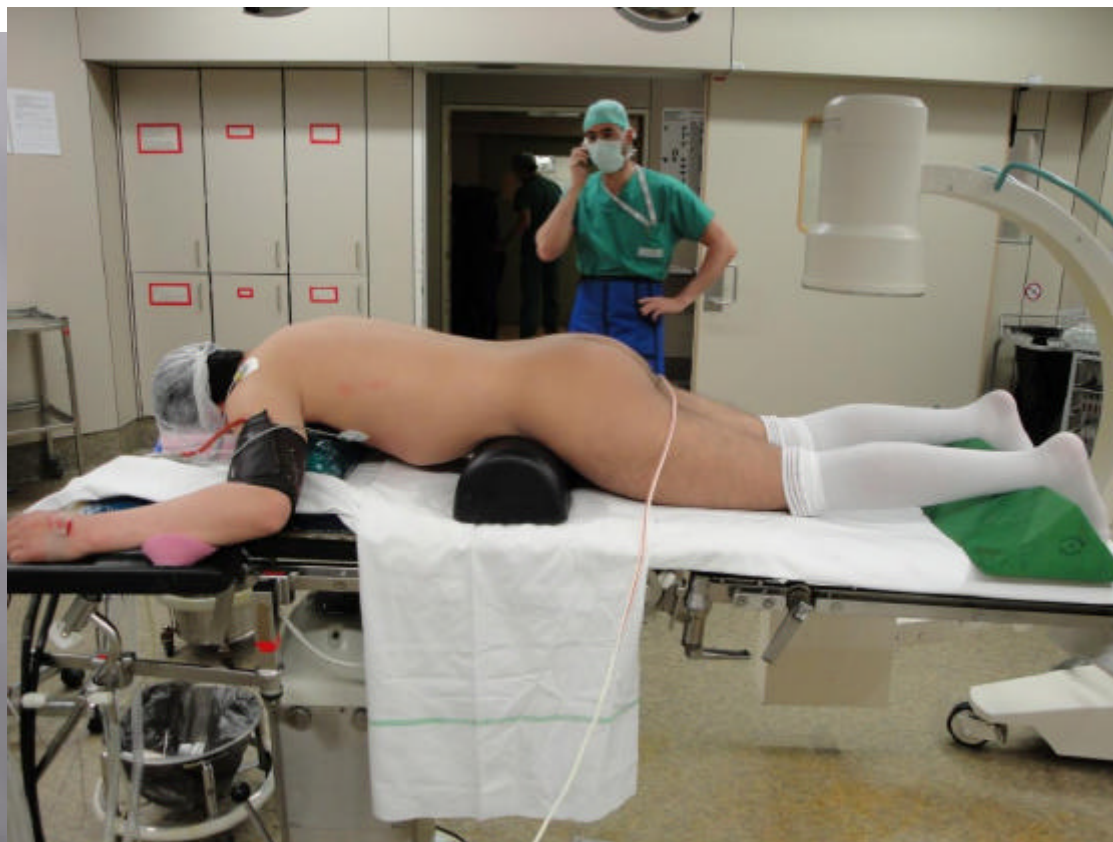- Nécessité d'un travail concerté
 - ? Présence des trois acteurs lors du positionnement

? L'obligation
d'aide et
d'observation est
valable pour
tous



? Compromis entre exigences chirurgicales et
sécurité du patient

Et alors...en réalité???



Dangers du positionnement

- ❑ Modifications posturales hémodynamiques
- ❑ Modifications posturales de la fonction respiratoire
- ❑ Lésions nerveuses
- ❑ Lésions cutanées, musculaires et osteo-articulaires
- ❑ Lésions oculaires

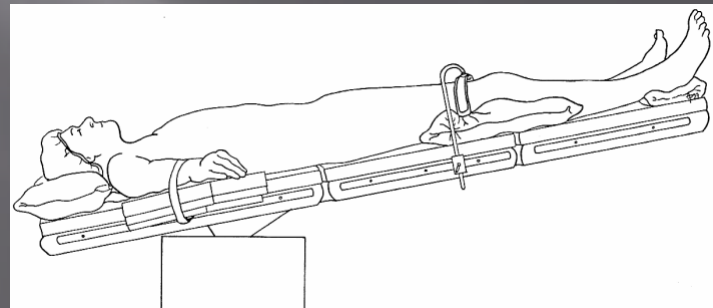
Modifications hémodynamiques

▣ Déterminants

- Compression vasculaire directe
 - Technique chirurgicale
 - Positionnement du patient
- Réseau artériel: haute pression et faible capacitance
Réseau veineux: faible pression et haute capacitance
Eveillée: mécanismes de compensation
- Anesthésie => abolition du système baroréflexe (AG)
=> bloc sympathique (ALR neuraxial et AG)
d'où: majoration du pooling veineux dans les parties déclives et chute du retour veineux

Prévention

- Décubitus dorsal:
 - ? Peu d'impact hémodynamique
 - ? Cas particuliers: compression utéro-cave
étirement VCI par billot
- Positions déclives (p.ex. Trendelenbourg)
 - ? Augmentation PVC
cave sup. CI en cas
d'HTIC
 - ? $>20^\circ$: ? gradient VCI
et OD. Chute de DC
en cas de réserve
cardique limitée



Prévention

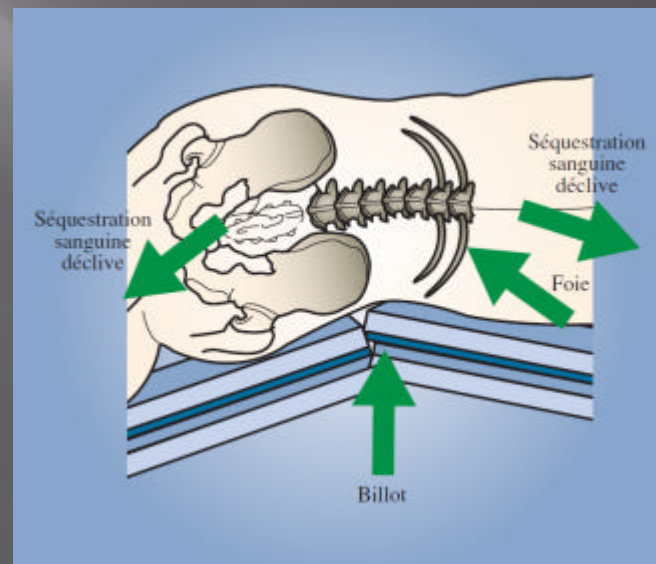
- ▣ Positions proclives (p.ex. semi-assis)
 - ▣ Risque de chute de TA par pooling veineux et majoration du risque d'embolies gazeuses
 - ▣ Degré de remplissage, fonction cardiaque ...

Prévention

- ▣ Décubitus ventral (p.ex. pos. arthrodeèse lomb.)
 - ▣ P sur VCI: ? RV et DC
engorgement sanguin plexus péri-duraux
 - ▣ Limiter compression VCI: billots transversaux entre ailes iliaques et clavicules

- Décubitus latéral (p.ex. pos. de néphrectomie)

- ? P sur VCI et pooling veineux dans parties déclives
- DLD: majoration par compression hépatique
- ? Limiter les compressions par appui sur l'aile iliaque



Modifications respiratoires

- ❑ Le passage en décubitus dorsal s'accompagne d'une chute de la CRF
- ❑ Cette chute, aggravée par la position déclive, la position ventrale avec compression et l'obésité provoque des microatelectasies (risque de complications respiratoires postopératoires)
- ❑ L'AG majore le syndrome restrictif avec réduction de la CRF d'environ 20%

Prévention

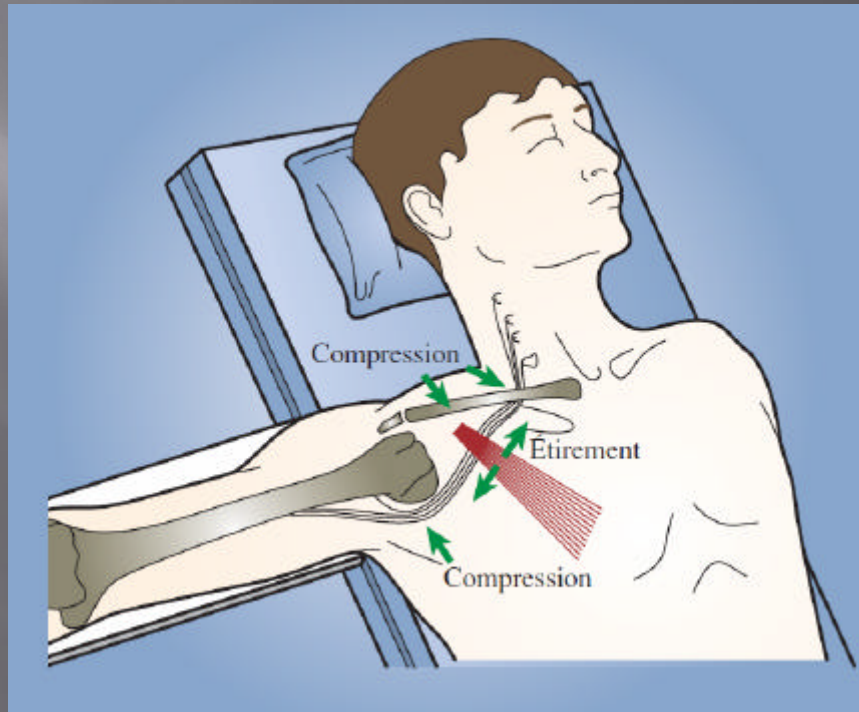
- ❑ Limiter au maximum la position déclive chez le patient insuffisant respiratoire
- ❑ Libérer l'abdomen en décubitus ventral
- ❑ Appui aile iliaque en décubitus latéral
- ❑ Mesures générales: $F_iO_2 < 0.4$ et insufflations périodiques à CPT

Lésions nerveuses périphériques

- ▣ 16% des plaintes selon l'ASA
- ▣ 2^e cause d'actions médico-légales
- ▣ Origine posturale dans 30% des cas
- ▣ Mécanisme par étirement ou compression et ischémie nerveuse (>30min)
- ▣ Sujet éveillé protégé par un réflexe nociceptif aboli sous anesthésie

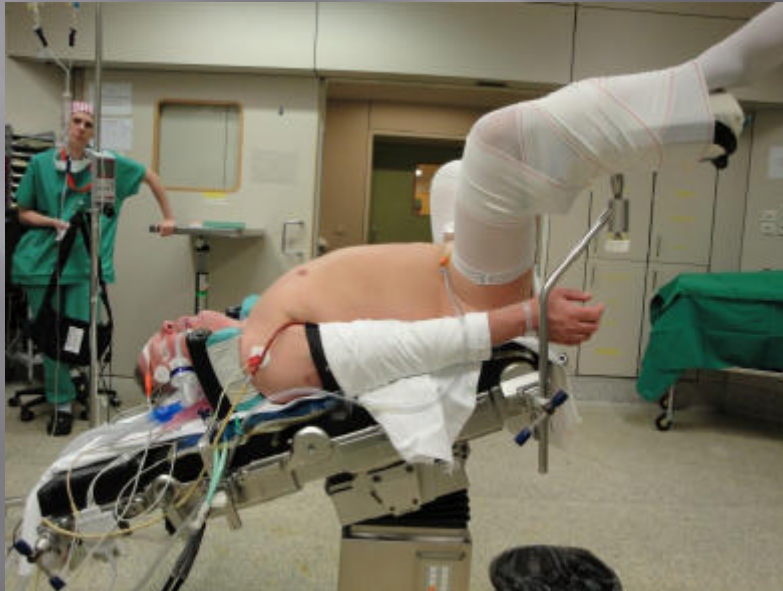Prévention des lésions du plexus brachial

- ▣ Abduction $>90^\circ$
en décubitus
dorsal
 - ▣ Éviter



Prévention des lésions du plexus brachial

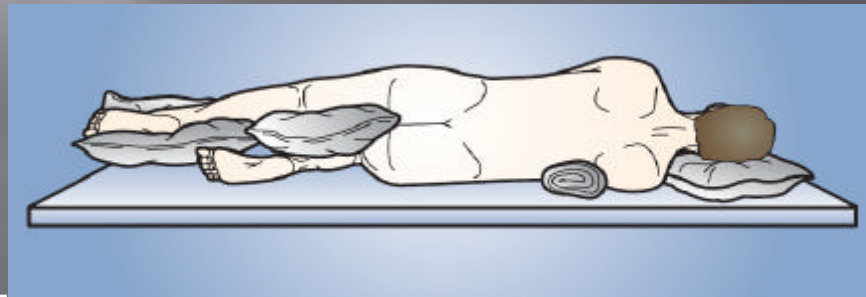
- ▣ Compression directe par épaulière en position de Trendelenbourg
 - ▣ Épaulière mousse sur jonction acromio-claviculaire



Prévention des lésions du plexus brachial

- ▣ Compression par l'épaule déclive en décubitus latéral

- ▣ Appui thoracique sous-axillaire

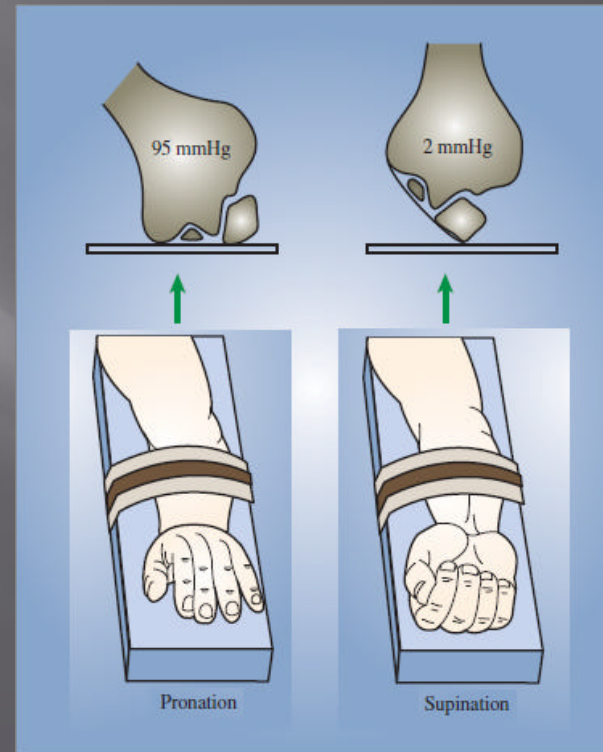


- ▣ Étirement de l'épaule proclive dans un arceau en décubitus latéral

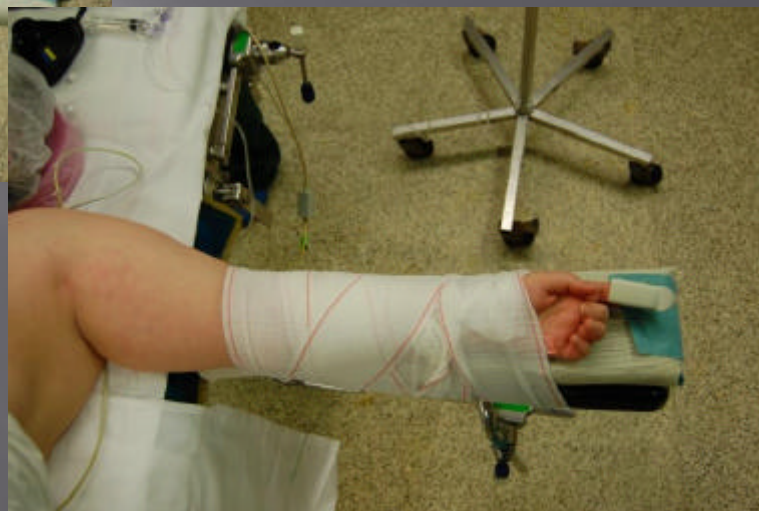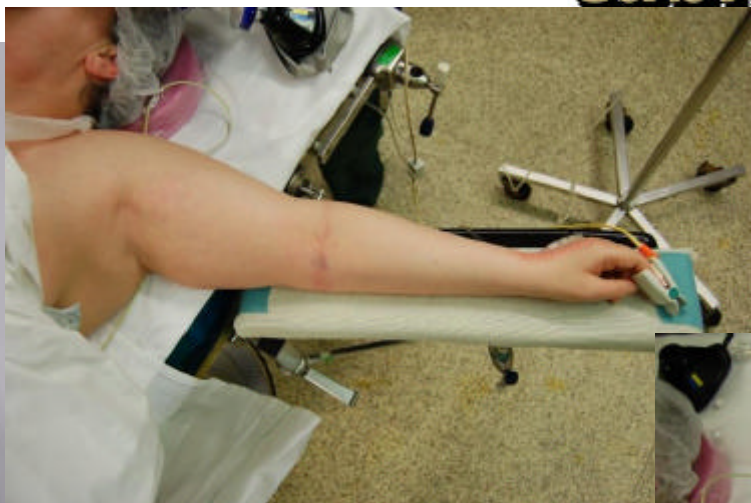- ▣ Éviter

Prévention des lésions du nerf cubital

- Pronation: compression du nerf dans la gouttière épitrochléenne
- Installer l'avant-bras en supination, ou à défaut en position neutre
- Facteurs favorisants:
 - age > 50, ?

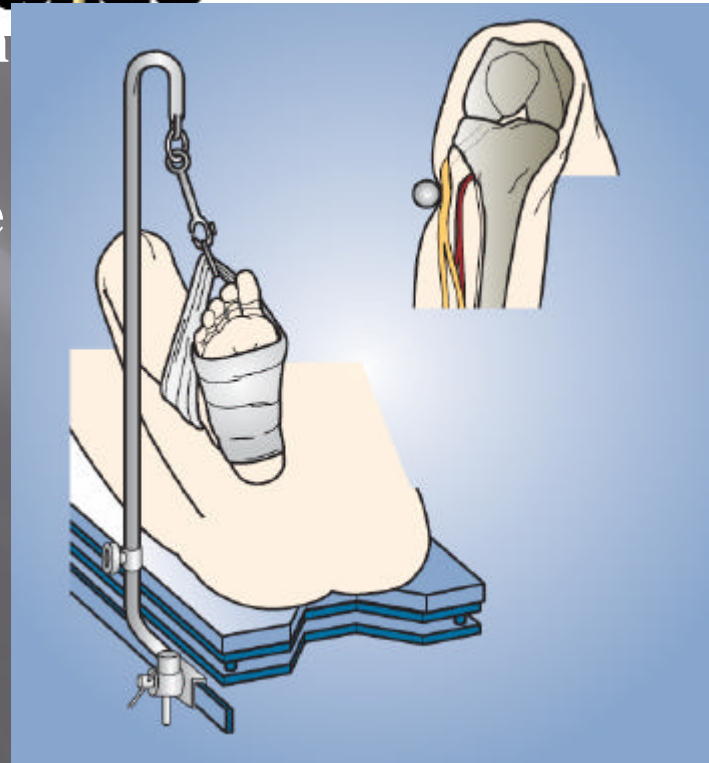


Prévention des lésions du nerf cubital



Prévention de lésion des nerf fibulaire commun, fémoral et sciatique

- Nerf fibulaire commun exposé à la compression en regard du col fibulaire
 - Éviter toute compression

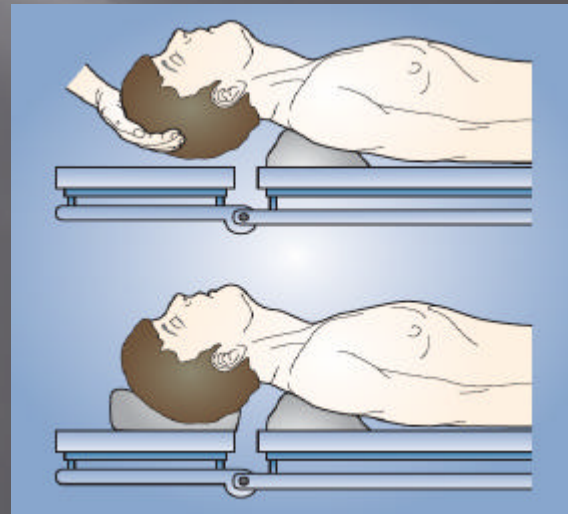


Prévention de lésion des nerf fibulaire commun, fémoral et sciatique

- ▣ Nerf fémoral étiré en position "gyneco" si abduction et rotation externe de la hanche
 - ▣ À éviter
- ▣ Nerf sciatique étiré en cas de flexion de la hanche sans flexion du genou
 - ▣ À éviter

Prévention des lésions cervicales

- ❑ Risque d'atteintes cérébrales par lésions vasculaire
- ❑ Risque d'atteintes médullaires par perte de protection du tonus musculaire
- ❑ Eviter les mouvement au delà des possibilités actives chez le patient éveillé



Prévention des lésions cutanées et musculaires

- ▣ Cutané: pression sur reliefs osseux
ischémie si compression > 35 mmHg (PcM)
favorisé par contraintes de cisaillement
(positions proclives ou déclives)
- ▣ Musc.: ischémie par obstacle au retour veineux
! Pouls capillaire nl n'exclue pas les lésions
S compartimental et rhabdomyolyse
favorisé par compression > 3h

Prévention

- Mesures générales:
 - ? Protéger par mousses les reliefs osseux proéminents
 - ? Augmenter la surface d'appui (coussins gel/mousses)
 - ? Optimiser la pression de perfusion
 - ? Limiter temps d'intervention, vérification/repositionnement fréquents si possible
- Décubitus dorsal
 - ? Occiput, calcanéum, sacrum, omoplates
 - ? Protéger par mousses/gels
- Position “gynécologique”
 - ? ? $P_{interstitielle}$? $P_{perfusion}$ au niveau mollet
 - ? Max 90° de flexion des jambes et répartition des pression

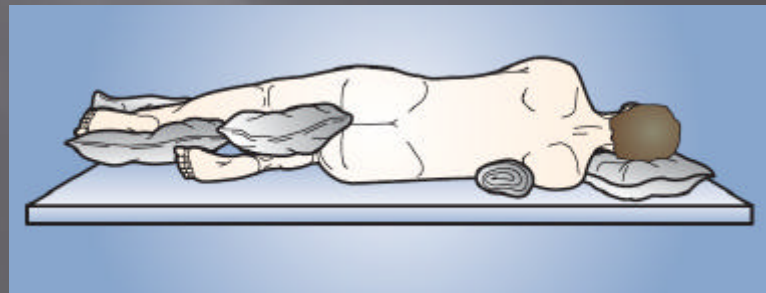
Prévention

○ Position ventrale

- ? Billots d'appui en gel sur crêtes iliaques et jonction acromio-claviculaire
- ? ! Compression lobe oreille
- ? ! Compression organes génitaux
- ? ! Compression seins

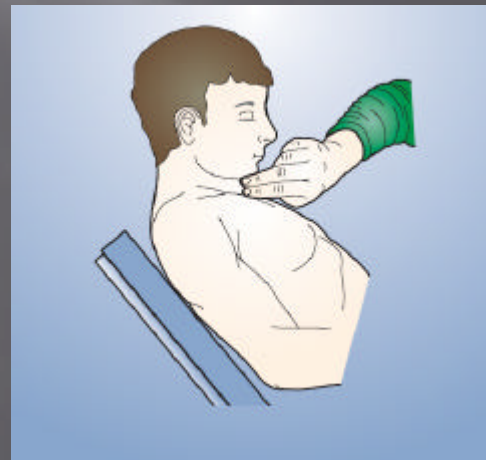
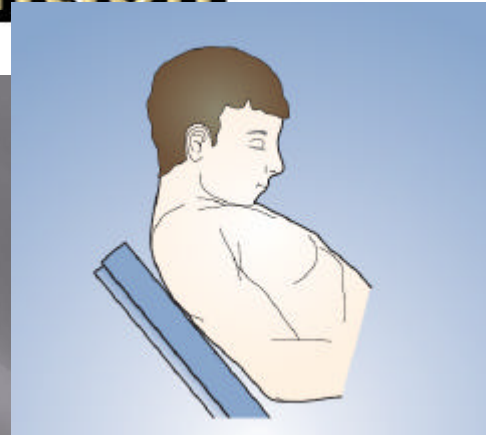○ Décubitus latéral

- ? Grand trochanter, épaule et jambe déclive
- ? Coussin entre les MI, billot axillaire



Prévention

- ▣ Position semi-assise
 - ▣ Flexion cervicale exagérée chez le patient intubé
 - > œdème facial, cervical et lingual



Prévention des lésions ostéo-articulaires

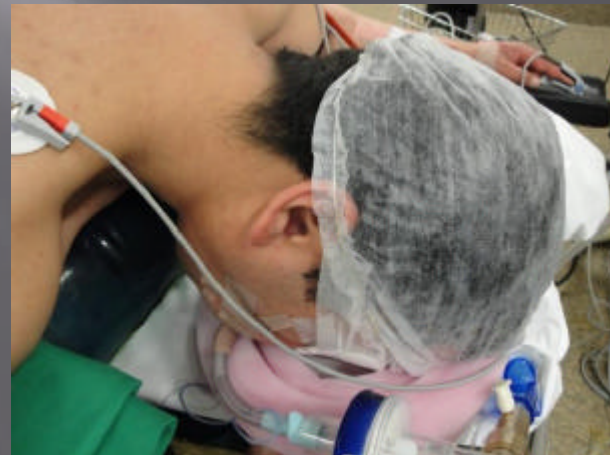
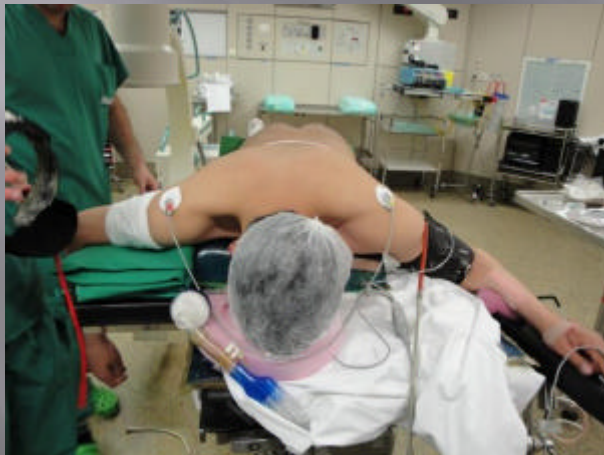- Patients âgés sont le plus exposés
- Idéalement: se rapprocher le plus possible d'une posture "physiologique":
 - ? Flexion hanches et genoux 25°
 - ? Préserver les courbures rachidiennes (support lombaire)
 - ? Tester la tolérance aux mouvements cervicaux chez le sujet éveillé
- Mais souvent: contraintes et exigences imposés par la technique chirurgicale

Prévention des lésions oculaires

- ❑ Risque d'ulcération cornéenne et de conjonctivite par abolition du réflexe cornéen et de la sécrétion lacrymale sous AG
- ❑ Incidence: 1% en chirurgie non ophtalmologique
- ❑ Occlusion palpébrale dès l'induction de l'anesthésie

Prévention des lésions oculaires

- ❑ Risque de lésion du nerf optique (cécité définitive) par compression directe du globe oculaire: très rare
- ❑ Éviter toute position de compression et revérifier de façon itérative en peropératoire





Francisco
Ferrer



INSTALLATION DU PATIENT : ASPECTS INFIRMIERS

Groffils M., Mahieu M., Warmoes A. ,
(CHU Brugmann/ spécialisées en salle d'opération HEFF)

Sailliez C., Van Beveren Q.,
(4^{ème} année spécialisation en salle d'opération,
Haute Ecole Francisco Ferrer)

Calloens R.,
(coordinatrice 4^{ème} année spécialisation en salle d'opération
Haute Ecole Francisco Ferrer)

Et nous, que pouvons-nous faire... ou que devons-nous faire?

▣ France:

nombre estimé de lésions périphériques =
1/1000/an

déclaration de sinistre = 1/200 000/an

▣ Belgique: ???

Peu de traçabilité de cette problématique, pas de procédure, pas ou peu de jurisprudence...

Et nous, nous faisons de notre mieux... Etes-vous certains?

